



# Effect of Chronic Treatment of Ketamine on Hippocampus Cell Count of Adult Rats

## ARTICLE INFO

### Article Type

Research Article

### Authors

Soleymani Asl S.<sup>1</sup> PhD,  
Aghaei O.<sup>2</sup> MD,  
Shekarriz N.<sup>2</sup> MD,  
Molavi N.<sup>2</sup> MD,  
Mehdizade M.\* PhD

## ABSTRACT

**Aims** Administration of ketamine causes neurodegeneration in immature rats' brain and memory impairment during their growth. Considering the importance of hippocampus in bringing about memory as well as the widespread use of ketamine in anesthesia, the present study investigated the effect of chronic treatment of ketamine administration on the cells in hippocampus's CA1 region.

**Methods** Ten Wistar male rats (250-300g) were divided into two control and ketamine groups. Control group received normal saline 1cc and ketamine group received ketamine drug Intraperitoneally by dose of 30mg/kg for 5 days. After trans-cardial perfusion, animals' brain was removed and after the preparation of tissue blocks and brain sections, healthy cells of CA1 region of hippocampus were counted. Finally data was analyzed using SPSS 16 software and student T-test.

**Results** Administration of ketamine caused an increase in the pyknotic cells in the hippocampus's CA1 region, indicating the significant decrease in the healthy cells (95.50±3.57) in ketamine group compared with control group (203.17±11.57; p<0.001).

**Conclusion** Ketamine administration leads to cell death in hippocampus's CA1 region.

**Keywords** Ketamine; Hippocampus; Cell Death

\*"Cellular & Molecular Research Center" and "Department of Anatomy, Faculty of Medicine", Tehran University of Medical Sciences, Tehran, Iran.

<sup>1</sup>Department of Anatomy, Faculty of Medicine, Hamedan University of Medical Sciences, Hamedan, Iran.

<sup>2</sup>Department of Anatomy, Faculty of Medicine, Tehran University of Medical Sciences, Tehran, Iran.

### Correspondence

Address: Anatomy Department, Medical Faculty, Hemmat Pardis, Tehran University of Medical Sciences, Hammat Highway, Tehran, Iran.

Phone: +989121233065

Fax: +982188058689

mehdizadehm@tums.ac.ir

### Article History

Received: January 25, 2012

Accepted: October 10, 2012

ePublished: March 10, 2013

## CITATION LINKS

[1] Ketamine: Review of its pharmacology and its use in pediatric ... [2] Ketamine anesthesia. [3] Ketamine as adjuvant analgesic to opioids: A quantitative and qualitative systematic... [4] Ketamine in chronic pain management: An evidence-based... [5] Blockade of NMDA receptors and apoptotic ... [6] Ontogeny of the N-methyl-D-aspartate (NMDA) receptor ... [7] Signaling pathways underlying the rapid antidepressant actions of ... [8] Early exposure to common anesthetic agents causes widespread neurodegeneration in the developing rat brain and persistent learning ... [9] Effects of ketamine and alcohol on learning and memory impairment in ... [10] New neurons and new memories: How does adult hippocampal neurogenesis affect learning and ... [11] The role of hippocampal regions CA3 and CA1 in matching entorhinal input with retrieval of associations between objects and ... [12] The rat brain in stereotaxic ... [13] Isoflurane-induced neuronal ... [14] Prolonged exposure to ketamine increases brain derived neurotrophic factor levels in developing rat ... [15] MK801 induces immediate-early gene proteins and BDNF mRNA in rat cerebrocortical ... [16] Ethanol promotes apoptosis in cerebellar granule cells by inhibiting the trophic effect of ... [17] Repeated administration of ketamine may lead to neuronal degeneration in the developing rat ... [18] Effects of ketamine on memory and nociception in ... [19] Ketamine alters the neurogenesis of rat cortical neural ... [20] Long term Ketamine and Ketamine plus alcohol toxicity: What can we learn from animal models?

## تأثیر تجویز مزمن کتامین بر تعداد سلول‌های ناحیه هیپوکمپ موش صحرایی بالغ

سارا سلیمانی اصل PhD

گروه علوم تشریحی، دانشکده پزشکی، دانشگاه علوم پزشکی همدان، همدان، ایران

امید آقای MD

گروه آناتومی، دانشکده پزشکی، دانشگاه علوم پزشکی تهران، تهران، ایران

نیما شکرریز MD

گروه آناتومی، دانشکده پزشکی، دانشگاه علوم پزشکی تهران، تهران، ایران

نیما مولوی MD

گروه آناتومی، دانشکده پزشکی، دانشگاه علوم پزشکی تهران، تهران، ایران

مهدی مهدی‌زاده\* PhD

\*مرکز تحقیقات سلولی و مولکولی و "گروه علوم تشریحی، دانشکده پزشکی، دانشگاه علوم پزشکی تهران، تهران، ایران"

### چکیده

**اهداف:** تجویز کتامین منجر به نورودژنراسیون در مغز موش نابالغ در طول رشد و اختلال در حافظه می‌گردد. با توجه به اهمیت هیپوکمپ در ایجاد حافظه و همین‌طور استفاده گسترده از کتامین در بیهوشی، در مطالعه حاضر تأثیر تجویز کتامین بر سلول‌های ناحیه CA1 هیپوکمپ بررسی شد.

**روش‌ها:** در این مطالعه تجربی، ۱۰ سر موش صحرایی ویستار ۳۰-۲۵۰ گرمی در ۲ گروه کنترل و کتامین تقسیم شدند. گروه کنترل ۱ سی‌سی نرمال‌سالین و گروه کتامین داروی کتامین را با دوز ۳۰ mg/kg به مدت ۵ روز و به صورت داخل‌صفاقی دریافت کردند. بعد از پرفیوژن داخل قلبی، مغز حیوانات خارج و بعد از تهیه بلوک‌های بافتی و سکشن‌های مغزی، سلول‌های سالم ناحیه CA1 هیپوکمپ شمارش شدند. داده‌های به‌دست‌آمده با استفاده از نرم‌افزار SPSS 16 و آزمون T استودنت تجزیه و تحلیل شدند.

**یافته‌ها:** تجویز کتامین منجر به افزایش سلول‌های پیکنوزه در ناحیه CA1 هیپوکمپ شد که نشانگر کاهش معنی‌دار سلول‌های سالم (۹۵/۵۰±۳/۵۷) در گروه کتامین در مقایسه با گروه کنترل (۲۰۳/۱۷±۱۱/۵۷) بود ( $p < 0.001$ ).

**نتیجه‌گیری:** به دنبال تجویز کتامین در حیوان بالغ مرگ سلولی در ناحیه CA1 هیپوکمپ رخ می‌دهد.

**کلیدواژه‌ها:** کتامین، هیپوکمپ، مرگ سلولی

تاریخ دریافت: ۱۳۹۰/۱۱/۰۵

تاریخ پذیرش: ۱۳۹۱/۰۷/۱۹

\* نویسنده مسئول: mehdizadehm@tums.ac.ir

استفاده در بیهوشی را کسب کرد. کتامین در جراحی‌های انتخابی استفاده می‌شود [۲]. این دارو در فرم تزریقی تولید می‌شود و کاربرد اصلی آن القای بیهوشی است ولی در درمان افسردگی نیز به کار رفته و نیز مورد سوءمصرف معتادان به مواد محرک نیز قرار می‌گیرد [۳]. کتامین با مهار گیرنده‌های گلوتامات ناحیه تالاموس مغز مانع انتقال پیام درد به سیستم لیمبیک می‌شود [۴]. این دارو علی‌رغم تأثیر سریع و ریکاوری خوب، دارای اثرات جانبی مثل حالت تهوع، اضطراب در طول ریکاوری، آبنه، زجر تنفسی و اسپاسم حنجره است [۱].

تحریک گیرنده NMDA فاکتور اساسی در بقای نورونی در طول تکامل است و مهار فعالیت آن با استفاده از آنتاگونیست‌های منجر به افزایش مرگ سلولی می‌شود [۴]. استفاده از آنتاگونیست‌های NMDA به‌تنهایی یا همراه با آنتاگونیست‌های GABA منجر به نورودژنراسیون در مغز در حال تکامل نوزادان موش صحرایی هفت‌روزه می‌شود [۴]. اگرچه، تجویز تک‌دوز MK881 به عنوان دیگر آنتاگونیست گیرنده NMDA باعث نورودژنراسیون مغزی می‌شود، اما استفاده از دوزهای مختلف کتامین منجر به نوروتوکسیسیته می‌گردد [۵]. تحریک گیرنده NMDA فاکتوری اساسی در بقای نورونی در طول تکامل است و مهار فعالیت آن منجر به مسمومیت می‌شود [۶]. یافته‌های اخیر نشان می‌دهد که تجویز این دارو طی دوران سیناپتوژن منجر به آپوپتوزیس نورونی گسترده در مغز موش‌های صحرایی نابالغ می‌شود [۷]. جوتوریک و همکاران نشان می‌دهند که تجویز کتامین منجر به اختلالات یادگیری در مغز موش‌های صحرایی در حال تکامل می‌شود [۸]. به‌نظر می‌رسد که این دارو از طریق تأثیر مهار روی سروتونین و استیل‌کولین منجر به اختلالات حافظه می‌شود [۹].

قشر پره‌فروتال، استریاتوم و هیپوکمپ قسمت‌هایی از سیستم عصبی هستند که در شکل‌گیری حافظه نقش دارند [۱۰]. تشکیلات هیپوکمپ قسمتی از سیستم لیمبیک است که در لوب گیجگاهی پایین‌تر از شکاف کوروییدی و شاخ تمپورال قرار دارد. در برش کرونال، هیپوکمپ و گیروس پاراهیبوکمپ ساختاری S شکل تشکیل می‌دهند که شامل جسم هیپوکمپ، شکنج دندان‌ای و شکنج پاراهیبوکمپ است. جسم هیپوکمپ از نظر بافت‌شناسی به ۳ ناحیه کورن‌آمونیا (CA) تقسیم می‌شود که ناحیه CA1 مجاور سایکولوم و ناحیه CA3 در نزدیکی شکنج دندان‌ای قرار دارد [۱۱]. با توجه به نقش هیپوکمپ در یادگیری و حافظه و همچنین استفاده گسترده از داروی کتامین در بیهوشی در مطالعه حاضر تأثیر تجویز کتامین بر سلول‌های ناحیه CA1 هیپوکمپ بررسی شد.

### روش‌ها

در مطالعه تجربی حاضر که از ۱۰ سر موش صحرایی نر نژاد ویستار با وزن ۲۵۰-۳۰۰ گرم استفاده شد، تمام مراقبت‌های حیوانی و

### مقدمه

کتامین آنتاگونیست کانال‌های یونی N-متیل-D-آسپاراتات (NMDA) است [۱] که در سال ۱۹۷۰ تأییدیه FDA برای

تثبیت شده به مدت ۱۵ دقیقه با آب جاری شست‌وشو و سپس برای انجام مراحل آب‌گیری با الکل‌های صعودی (الکل ۵۰، ۷۰ و ۸۰٪ هر کدام به مدت ۱/۵ ساعت و الکل ۹۵٪ و الکل مطلق هر کدام ۲ بار و هر بار به مدت یک ساعت) و شفاف‌سازی با گزبل (۳ بار و هر بار به مدت ۱/۵ ساعت) و آغشتگی با پارافین مایع با دمای ۶۰ درجه سانتی‌گراد (۳ بار و هر بار به مدت ۲ ساعت) در دستگاه اتوتکنیکوم قرار گرفت. پس از قالب‌گیری با پارافین، با استفاده از دستگاه میکروتوم روتاری، برش‌گیری کروئال با ضخامت ۷ میکرون انجام شد و سپس برش‌ها روی لام‌های آلبومینه قرار گرفت. از لام‌های تهیه شده به صورت یک‌درمیان برای رنگ‌آمیزی کریزل‌ویوله استفاده شد. بعد از شفاف‌سازی و آبدی، لام‌ها با استفاده از کریزل‌ویوله ۱٪ رنگ شد و در نهایت مقاطع به وسیله چسب انتلان و لامل پوشانده شدند.

**شمارش سلولی:** لام‌های رنگ‌شده به روش نیسل توسط میکروسکوپ مدل AX70 (OLYMPUS؛ ژاپن) با بزرگنمایی ۴۰برابر بررسی و بعد از تهیه عکس توسط نرم‌افزار Olysia Bio Report شمارش سلولی انجام شد. برای شمارش سلولی، ناحیه CA1 هیپوکامپ در برش‌های کروئال انتخاب شد و تعداد نورون‌ها در این منطقه مشخص شده و در مربع‌های ۴×۴ شمارش شد. دو مقطع ۳/۸ و ۵/۸ نسبت به برگما با توجه به اطلس پاکسینوس [۱۲] انتخاب و شمارش برای هر مقطع در سه برش با حداقل فاصله ۴۰ میکرون انجام شد. متغیرهای مورد بررسی در میکروسکوپ نوری، چروکیدگی سلول، ازدست‌رفتن یکنواختی اجسام نیسل، تراکم سیتوپلاسم و هسته و پیکنوزه‌شدن هسته بودند. سلول‌های پیکنوزه برخلاف سلول‌های سالم که هسته یوکروماتین گرد دارند، به صورت هتروکروماتین با هسته چروکیده دیده می‌شوند.

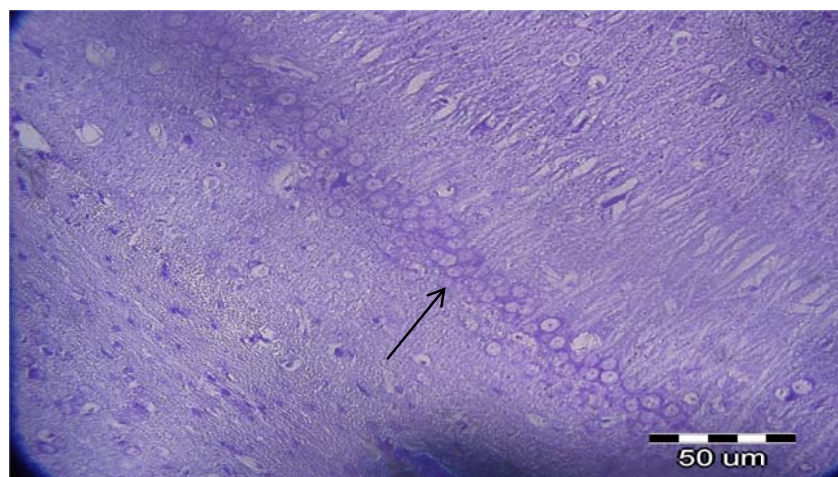
**تجزیه و تحلیل داده‌ها:** داده‌های به‌دست‌آمده با استفاده از نرم‌افزار SPSS 16 و آزمون T استودنت تجزیه و تحلیل شدند.

روش‌های آزمایشگاهی مطابق با دستورالعمل‌های کمیته اخلاق دانشگاه علوم پزشکی تهران رعایت شد. موش‌ها تحت شرایط استاندارد با دوره روشنایی و تاریکی ۱۲ساعته و دمای  $21 \pm 3^{\circ}\text{C}$  نگهداری شدند. حیوانات به آب آشامیدنی و غذای کافی دسترسی داشتند و برای سازگاری با محیط حداقل ۱۰ روز قبل از شروع مطالعه به حیوان‌خانه منتقل شدند؛ سپس حیوانات به‌طور تصادفی به دو گروه شاهد (۵ سر موش صحرایی که نرمال‌سالین با دوز  $1\text{ cc/kg}$  دوبار در روز، به‌صورت داخل صفاقی و به‌مدت ۵ روز دریافت کردند) و کتامین (۵ سر موش صحرایی که کتامین را با دوز  $30\text{ mg/kg}$  به‌صورت داخل صفاقی و به‌مدت ۵ روز دریافت کردند) تقسیم شدند.

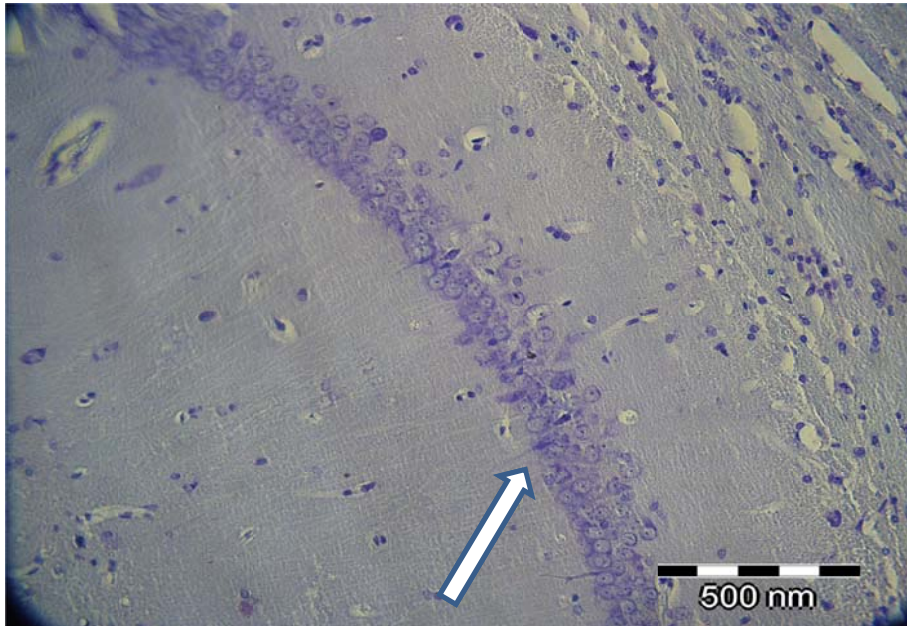
**تثبیت و آماده‌سازی ناحیه هیپوکمپ:** ابتدا حیوان را با استفاده از تزریق داخل صفاقی دوز بالای کتامین ( $150\text{ mg/kg}$ ) و گزیلازین ( $15\text{ mg/kg}$ ) عمیقاً بیهوش کرده و با برشی در خط وسط تا حدود ۱ سانتی‌متر پایین‌تر از زائده زایفوئید استرونوم، قفسه سینه باز شده و قلب از پریکارد جدا شد. سپس از راس قلب  $1/1\text{ cc}$  هپارین و  $1/1\text{ cc}$  نیترات سدیم ۱٪ به درون بطن چپ تزریق شد. سوزن مربوط به سیستم پرفیوژن از راس قلب وارد بطن چپ و همزمان با برقراری جریان نرمال‌سالین به بطن چپ، دهلیز راست برای خروج خون شکاف داده شد.

پس از خروج کامل خون از بدن حیوان، جریان نرمال‌سالین قطع و جریان تثبیت‌کننده برقرار شد. محلول تثبیت‌کننده (پارافمالدهید ۴٪ در بافر فسفات  $0/1$  مولار با  $\text{pH } 7/2$ ) به حجم  $300\text{ cc}$  و به مدت ۳۵-۴۰ دقیقه در عروق به گردش در آمد. بعد از اتمام پرفیوژن، سر حیوانات جدا شده و مغز با دقت خارج و برای بررسی ساختاری در محلول تثبیت‌کننده فوق برای انجام ثبوت ثانویه منتقل شد.

**مطالعه ساختاری و رنگ‌آمیزی نیسل:** ابتدا نمونه‌های



شکل ۱) سلول‌های ناحیه CA1 هیپوکامپ در برش کروئال در سطح ۳/۸ نسبت به برگما در گروه کنترل. نورون‌های سالم دارای هسته سالم و یوکروماتین هستند (پیکان سیاه). رنگ‌آمیزی نیسل بزرگنمایی ۴۰×.



شکل ۲) سلول‌های ناحیه CA1 هیپوکامپ در برش کروئال در سطح ۳/۸ نسبت به برگما در گروه کتامین. نورون‌های سالم دارای هسته سالم و یوکروماتین هستند. نوک پیکان سفید ساول پیکنوزه با هسته هتروکروماتین را نشان می‌دهد. رنگ‌آمیزی نیسل بزرگمایی  $\times 40$ .

که احتمال دارد به دلیل تجویز کتامین در دوره‌ای کوتاه‌تر از مطالعه حاضر باشد. مطالعات نشان می‌دهد که کتامین نه تنها باعث کاهش تعداد نورون‌ها در مغز در حال تکامل، بلکه موجب اختلال در یادگیری نیز می‌شود [۱۸] که تا دوران بلوغ ادامه می‌یابد. این نتایج تاییدی بر نتایج مطالعه حاضر است که کاهش در تعداد سلول‌های ناحیه CA1 هیپوکامپ به‌عنوان سلول‌های موثر در حافظه فضایی را نشان داد. مطالعه دانگ و همکاران در سال ۲۰۱۲ نشان می‌دهد که تجویز کتامین منجر به رشد و تکامل در نئوکورتکس موش صحرایی شده و نوروژنیز را مختل می‌کند [۱۹]. نورودژنراسیون القاشده توسط کتامین ممکن است به دلیل افزایش بیان گیرنده‌های NMDA و در نتیجه تحریک سیستم گلوتاماترژیک باشد یا اینکه متابولیت‌های کتامین باعث افزایش ترشح هیدروکوتینون سمی شده باشند [۲۰].

### نتیجه‌گیری

به دنبال تجویز کتامین در حیوان بالغ مرگ سلولی در ناحیه CA1 هیپوکامپ رخ می‌دهد که نیاز به بررسی بیشتر از بابت مکانیسم‌های احتمالی دخیل در این فرآیند دارد.

**تشکر و قدردانی:** نویسندگان این مقاله بر خود لازم می‌دانند که از کمیته پژوهشی دانشجویی دانشگاه علوم پزشکی تهران که حمایت مالی این طرح را بر عهده گرفتند، تقدیر و تشکر نمایند.

### نتایج

سلول‌های سالم دارای هسته یوکروماتین و گرد هستند، درحالی‌که سلول‌های مرده به‌صورت هتروکروماتین بی‌شکل دیده می‌شوند (اشکال ۱ و ۲). تجویز کتامین منجر به افزایش سلول‌های پیکنوزه در ناحیه CA1 هیپوکامپ شد که نشانگر کاهش معنی‌دار سلول‌های سالم ( $95/50 \pm 3/57$ ) در گروه کتامین در مقایسه با گروه کنترل ( $203/17 \pm 11/57$ ) بود ( $p < 0.01$ ).

### بحث

مطالعه حاضر نشان داد که تجویز کتامین منجر به مرگ سلولی در ناحیه CA1 هیپوکامپ می‌شود. مغز اندام مستعد تآثر از اثرات سمی داروها و عوامل محیطی دیگر است. مطالعات نشان می‌دهد که نه تنها کتامین، بلکه داروهای بیهوشی دیگر مثل ایزوفلوران، نیتروآکسید و میدازولام اثرات نوروتوکسیک دارند [۸، ۱۳]. مطالعه ایبلا و همکاران نشان می‌دهد که تجویز دوزهای متعدد کتامین منجر به افزایش نورودژنراسیون مغز موش‌های صحرایی نابالغ می‌شود که موافق با نتایج مطالعه حاضر است [۱۴]. همچنین MK-801 به‌عنوان آنتاگونیست دیگر گیرنده NMDA سبب افزایش میزان BDNF در مدل در شیشه نورون‌های در حال تکامل در معرض الکل می‌شود [۱۵].

به‌نظر می‌رسد که مهار گیرنده NMDA باعث افزایش رونویسی BDNF می‌شود [۱۶] که این افزایش به‌صورت جبرانی است. در مطالعه دیگری تجویز کتامین تأثیر نورودژنراتیو در نواحی مختلف مغزی نشان نمی‌دهد [۱۷] که مخالف با نتایج مطالعه حاضر است؛

learning and memory? *Nat Rev Neurosci.* 2010;11(5):339-50.

11- Hasselmo ME. The role of hippocampal regions CA3 and CA1 in matching entorhinal input with retrieval of associations between objects and context. *Behav Neurosci.* 2005;119(10):342-5.

12- Paxinos G, Watson W. The rat brain in stereotaxic coordinates. Indonesia: Academic Press; 2007.

13- Wise-Faberowski L, Zhang H, Ing R, Pearlstein RD, Warner DS. Isoflurane-induced neuronal degeneration: An evaluation in organotypic hippocampal slice cultures. *Anesth Analg.* 2005;101(3):651-7.

14- Ibla JC, Hayashi H, Bajic D, Soriano SG. Prolonged exposure to ketamine increases brain derived neurotrophic factor levels in developing rat brains. *Curr Drug Saf.* 2009;4(1):11-6.

15- Hughes P, Dragunow M, Beilharz E, Lawlor P, Gluckman P. MK801 induces immediate-early gene proteins and BDNF mRNA in rat cerebocortical neurones. *Neuroreport.* 1993;4(2):183-6.

16- Bhave SV, Hoffman PL. Ethanol promotes apoptosis in cerebellar granule cells by inhibiting the trophic effect of NMDA. *J Neurochem.* 1997;68(2):578-86.

17- Hayashi H, Dikkes P, Soriano SG. Repeated administration of ketamine may lead to neuronal degeneration in the developing rat brain. *Paediatr Anaesth.* 2002;12(9):770-4.

18- Getova DP, Doncheva ND. Effects of ketamine on memory and nociception in rats. *Folia Med.* 2011;53(1):53-9.

19- Dong C, Rovnaghi CR, Anand KJ. Ketamine alters the neurogenesis of rat cortical neural stem progenitor cells. *Folia Med.* 2011;53(1):53-9.

20- Wai MS, Luan P, Jiang Y, Chan WM, Therese YM, Tsui TY, et al. Long term Ketamine and Ketamine plus alcohol toxicity: What can we learn from animal models? *Mini Rev Med Chem.* 2012 Apr 17. [Epub ahead of print]

## منابع

1- Bergman SA. Ketamine: Review of its pharmacology and its use in pediatric anesthesia. *Anesth Prog.* 1999;46(1):10-20.

2- Lanning CF, Harmel MH. Ketamine anesthesia. *Annu Rev Med.* 1975;26:137-41.

3- Subramaniam K, Subramaniam BD, Steinbrook RA. Ketamine as adjuvant analgesic to opioids: A quantitative and qualitative systematic review. *Anesth Analg.* 2004;99:482-95.

4- Hocking G, Cousins MJ. Ketamine in chronic pain management: An evidence-based review. *Anesth Analg.* 2003;97:1730-49.

5- Ikonomidou C, Bosch F, Miksa M, Bittigau P, Vockler J, Dikranian K, et al. Blockade of NMDA receptors and apoptotic neurodegeneration in the developing brain. *Science.* 1999;283:70-4.

6- Haberny KA, Paule MG, Scallet AC, Sistare FD, Lester DS, Hanig JP, et al. Ontogeny of the N-methyl-D-aspartate (NMDA) receptor system and susceptibility to neurotoxicity. *Toxicol Sci.* 2002;68(1):9-17.

7- Duman RS, Li N, Liu RJ, Duric V, Aghajanian G. Signaling pathways underlying the rapid antidepressant actions of ketamine. *Neuropharmacology.* 2012;62(1):35-41.

8- Jevtovic-Todorovic V, Hartman RE, Izumi Y, Benshoff ND, Dikranian K, Zorumski CF, et al. Early exposure to common anesthetic agents causes widespread neurodegeneration in the developing rat brain and persistent learning deficits. *J Neurosci.* 2003;23(3):876-82.

9- Yang MY, Ding F, Jiang XG, Wu XX, Gu ZL, Guo CY, et al. Effects of ketamine and alcohol on learning and memory impairment in mice. *Fa Yi Xue Za Zhi.* 2012;28(2):115-9.

10- Deng W, Aimone JB, Gage FH. New neurons and new memories: How does adult hippocampal neurogenesis affect

