



Effect of Aqueous Extract of *Ferula assa-foetida*'s Resin on Wound Healing of Streptozotocin Induced Diabetic Rats

ARTICLE INFO

Article Type

Research Article

Authors

Sadoughi S.D.* MSc

ABSTRACT

Aims The aqueous extract of *Ferula assa-foetida*'s resin has anti-bacterial, anti-inflammatory, anti-oxidant and anti-diabetic effects. The present study was done to evaluate the effect of aqueous extract *Ferula assa-foetida*'s resin on wound healing in diabetic rats.

Methods In this experimental study, 18 Wistar rats were divided into the normal control (1), diabetic control (2) and diabetics treated with aqueous extract of *Ferula assa-foetida*'s resin groups. In all groups, 4 wounds (4mm) was created in two lateral posterial parts of body. For 2 days, 3 times a day, the experimental group was topical treatment by extract and control group was treated by normal saline. Inflammatory cells, re-epithelization and vascularization were evaluated on the 4th, 8th and 10th day.

Results Average thickness of the epithelium on the fourth and eighth days in group 3 compared with groups 1 and 2 and on the tenth day in group 2 compared with 1 and 3 significantly increased. Density of inflammatory cells on the fourth day in groups 1 and 3 compared with group 2 and on the eighth and tenth days in group 2 compared with groups 1 and 3 significantly increased. Density of blood vessels on the fourth day in groups 1 and 3 compared with group 2 and on the eighth and tenth days in group 2 compared with groups 1 and 3 significantly increased.

Conclusion Aqueous extract of *Ferula assa-foetida*'s resin has a great influence on the healing of diabetic ulcers by increasing epithelial cell proliferation and blood vessel formation and accelerate the inflammatory process.

Keywords *Ferula assa-foetida*; Wounds and Injuries; Diabetes

*Department of Biology, Faculty of Sciences, Mashhad Branch, Islamic Azad University, Mashhad, Iran

Correspondence

Address: Department of Biology, Faculty of Sciences, Mashhad Branch, Islamic Azad University, Rahnamai Ave., Mashhad, Iran, Postal Code: 9189837787
Phone: +985115013950
Fax: +985115013950
damoon.sadoughi@gmail.com

Article History

Received: April 13, 2013
Accepted: August 5, 2013
ePublished: August 20, 2013

CITATION LINKS

[1] Rat models of type 1 diabetes: Genetics, ... [2] Anti-diabetic potential of Barleria ... [3] Diagnosis and treatment... [4] Augmentation of wound healing by ascorbic acid treatment ... [5] Wound healing activity of *Ferula assa-foetida* ... [6] The role of hydrogen peroxide and other reactive ... [7] Clinical evaluation of recombinant human platelet-derived ... [8] Enhancement of wound healing by topical treatment ... [9] Chemomodulatory influence of *Ferula asafoetida* ... [10] Traditional uses, phytochemistry and pharmacology... [11] Effect of *Piper longum* Linn, *Zingiber officianalis* Linn and ... [12] Phytochemical study of ... [13] One hundred useful raw drugs of the Kani tribes ... [14] Somatic embryogenesis of *ferula*... [15] Topical estrogen accelerates wound ... [16] Cytotoxicity effects of *Citrullus colocynthis* ... [17] Oxidative stress in streptozotocin-induced ... [18] Extracts enriched in different polyphenolic families normalize... [19] Cell therapy based on adipose tissue-derived stromal ... [20] The effects of low-level laser therapy on bone ... [21] Wound healing activity ... [22] Effects of plasma fibronectin on the healing of full-thickness skin wounds ... [23] Anti-inflammatory and analgesic properties of the leaf extracts and ... [24] Sesquiterpenoid derivatives from *ferulaeoides* ... [25] Determination of flavonoids *Ferula assafoetida* ... [26] The in vivo and in vitro diabetic... [27] Effect of *Ferula assa-foetida* on cell colony ... [28] Inhibition of the proinflammatory mediators ... [29] New insight into the inhibition of the ... [30] Wound Healing, anti-oxidant activities ... [31] Phenylpropanoid glycosides ...

اثر عصاره آبی صمغ گیاه آنگوزه بر ترمیم زخم در موش‌های صحرایی دیابتی شده با استرپتوزوتوسین

سیددامون صدوقی* MSc

گروه زیست‌شناسی، دانشکده علوم پایه، واحد مشهد، دانشگاه آزاد اسلامی، مشهد، ایران

چکیده

اهداف: صمغ گیاه آنگوزه دارای اثرات ضد میکروبی، ضد التهابی، خواص آنتی‌اکسیدانی و کاهش‌دهنده قند خون است. مطالعه حاضر با هدف بررسی اثر عصاره آبی صمغ آنگوزه بر روند ترمیم زخم در موش‌های صحرایی دیابتی انجام شد.

روش‌ها: در این مطالعه تجربی، ۱۸ سر موش صحرایی به گروه‌های شاهد سالم (۱)، شاهد دیابتی (۲) و دیابتی تیمار شده با عصاره آبی صمغ آنگوزه (۳) تقسیم شدند. در همه گروه‌ها در دو طرف پشتی بدن، ۴ زخم به قطر ۴ میلی‌متر ایجاد شد. به مدت ۲ روز، روزی ۳ بار، گروه تیمار تحت درمان موضعی با عصاره و گروه شاهد با نرمال‌سالین تیمار شد. تراکم سلول‌های التهابی، تشکیل مجدد اپیتلیوم پوست و عروق خونی جدید در روزهای ۴، ۸ و ۱۰ مورد ارزیابی قرار گرفت.

یافته‌ها: میانگین ضخامت اپیتلیوم در روزهای چهارم و هشتم در گروه ۳ نسبت به گروه‌های ۱ و ۲ و در روز دهم در گروه ۲ نسبت به گروه ۱ و ۳ افزایش معنی‌داری نشان داد. تراکم سلول‌های التهابی در روز چهارم در گروه‌های ۱ و ۳ نسبت به گروه ۲ و در روزهای هشتم و دهم در گروه ۲ نسبت به گروه‌های ۱ و ۳ افزایش معنی‌داری داشت. تراکم عروق خونی در روز چهارم در گروه‌های ۱ و ۳ نسبت به گروه ۲ و در روزهای هشتم و دهم در گروه ۲ نسبت به گروه‌های ۱ و ۳ افزایش معنی‌داری داشت.

نتیجه‌گیری: عصاره آبی صمغ آنگوزه با افزایش تکثیر سلول‌های اپیتلیومی و تشکیل عروق خونی و سرعت بخشیدن به روند التهابی نقش مؤثری بر روند ترمیم زخم‌های دیابتی دارد.

کلیدواژه‌ها: آنگوزه، زخم، دیابت

تاریخ دریافت: ۱۳۹۲/۰۱/۲۴

تاریخ پذیرش: ۱۳۹۲/۰۵/۱۴

* نویسنده مسئول: damoon.sadughi@gmail.com

مقدمه

دیابت قندی شایع‌ترین بیماری غدد اندوکرین است که با اختلالات متابولیسم کربوهیدرات‌ها، چربی‌ها و پروتئین‌ها همراه است. این بیماری به دلیل عدم جذب سلولی قند خون ناشی از کاهش ترشح انسولین یا مقاومت سلول‌های بدن در برابر انسولین ایجاد می‌شود [۱]. زخم، یکی از عوارض قابل توجه در بیماران دیابتی است. این بیماری یک علت شایع تاخیر یا اختلال در ترمیم زخم است و حدود ۱۵٪ افراد مبتلا به دیابت ملیتوس دچار زخم اندام تحتانی می‌شوند. زخم‌های دیابتیک اندام تحتانی در بعضی مواقع بسیار شدید هستند،

به طوری که ۱۴ الی ۲۴٪ این بیماران، دچار قطع عضو می‌شوند [۲].

نوروپاتی و بیماری‌های عروق محیطی، ضخیم‌شدن غشای پایه مویرگ‌ها همچنین اختلال در عروق بزرگ شامل عروق انتهایی اندام تحتانی که به دنبال آن اختلال در فرآیند ترمیم زخم رخ می‌دهد، از فاکتورهای زمینه‌ای در ایجاد زخم دیابتیک هستند؛ اما آتروفی پوست که موجب می‌شود مقاومت کمتری نسبت به ایجاد زخم پیدا کند، در بعضی موارد نیز از عوامل موثر است [۳]. برخی مطالعات نارسایی در ترمیم زخم در بیماران دیابتی را ناشی از التهاب مزمن در محل زخم، افزایش قند خون که عمل بیگانه‌خواری ماکروفاژها را مهار نموده و در نتیجه مواد نکروتیک و زاید از موضع زخم حذف نشده و بدین ترتیب فیبروبلاست‌ها و مواد غذایی در زخم کاهش می‌یابد، کاهش جریان خون و هیپوکسی ناشی از آن به علت کاهش گلوکز داخل سلول، نارسایی در رگ‌زایی، کاهش گلوکز داخل سلولی، کاهش در تولید و شکل‌گیری کلاژن و افزایش رادیکال‌های آزاد اکسیژن در داخل سلول می‌دانند [۴، ۵، ۶].

بهبود طبیعی زخم نتیجه فعل و انفعال پیچیده بین انواع مختلف سلول در ناحیه زخم و توانایی آنها برای تولید مجموعه‌ای از فاکتورهای رشد و پاسخ به آنهاست. این عوامل، رشد، مهاجرت و تکثیر سلولی، تولید ماتریکس خارج سلولی و فعالیت آنزیمی و تولید عوامل رشد را تنظیم می‌کنند. این روند در بیماران دیابتی کند می‌شود، بنابراین ترکیبات و عواملی که بتوانند منجر به تسریع التیام زخم شوند می‌توانند مفید باشند [۷، ۸]. زخم‌های عفونی ایجاد شده در بیماران دیابتی مشکلی جدی محسوب می‌شوند، زیرا عفونت اطراف زخم اغلب در نتیجه میکروارگانیسم‌های متعدد رخ می‌دهد و بسیاری از آنها به انواع آنتی‌بیوتیک‌ها مقاوم هستند یا بعد از استفاده مکرر از یک نوع آنتی‌بیوتیک خاص به آن مقاوم می‌شوند. بنابراین استفاده از درمان‌های غیرآنتی‌بیوتیکی می‌تواند در پیشگیری از مقاومت به آنتی‌بیوتیک‌ها موثر بوده و همچنین باعث صرف هزینه کمتری خواهد شد.

هر چند امروزه از روش‌های مختلفی برای درمان زخم‌های دیابتی استفاده می‌شود، ولی تاکنون درمانی موثر که فاقد عوارض جانبی باشد، ارائه نشده است. در این زمینه گیاهان دارویی از اهمیت خاصی برخوردار هستند، زیرا گیاهان دارویی دارای منابع غنی از آنتی‌اکسیدان‌های طبیعی هستند که در طب سنتی برای کنترل و درمان بسیاری از بیماری‌های پوستی به کار می‌روند. آنگوزه (*Ferula assa-foetida*) گیاهی علفی، دارای ریشه راست و نسبتاً ضخیم است که ساقه‌ای قوی، خشن و فیبری دارد. قسمت مورد استفاده این گیاه رزینی است که از آن به دست می‌آید و تحت عنوان صمغ آنگوزه مورد استفاده قرار می‌گیرد [۹]. خواص ضدالتهابی صمغ آنگوزه، به ترکیبات آن شامل فرولیک‌اسید، کومارین‌ها، سزکویی‌ترین‌کومارین‌ها، تریپنئیدها و همچنین روغن

دیابت مزمن بود، ۸ هفته بعد از القای دیابت تجربی، قند خون موش‌های صحرایی اندازه‌گیری شد و پس از حصول اطمینان از دیابتی بودن حیوان، برای ایجاد زخم در حیوانات ابتدا موش‌ها با اتر بیهوش شدند و موهای پشت حیوان کوتاه شد. پس از آغشته کردن پوست با بتادین، در دو طرف پشتی بدن، ۴ زخم به قطر ۴ میلی‌متر توسط پانچ استریل ایجاد شد [۱۹، ۲۰]. گروه‌های شاهد سالم و شاهد دیابتی با نرمال‌سالین و گروه تیمار شده با عصاره آبی صمغ آنگوزه، روزانه ۳ بار (هر ۸ ساعت) به صورت موضعی به مدت ۲ روز تیمار شدند. پس از ایجاد زخم، در روزهای ۴، ۸ و ۱۰ نمونه‌ای بافتی به قطر ۶ میلی‌متر از زخم‌های در حال ترمیم برداشته شد [۲۱].

نمونه‌ها به منظور مشاهدات بافت‌شناسی در تثبیت‌کننده فرمالین ۱۰٪ به مدت ۲۴ ساعت به منظور تثبیت شدن منتقل شدند و پس از انجام مراحل پاساژ بافتی، برش‌هایی به ضخامت ۵ الی ۷ میکرون تهیه و با روش هماتوکسیلین ائوزین رنگ‌آمیزی شدند. نمونه‌ها توسط میکروسکوپ (Olympus-BX41؛ ایالات متحده) بررسی شد [۲۲].

میانگین ضخامت اپیتلیوم (برحسب میکرومتر توسط میکرومتر چشمی)، تعداد سلول‌های التهابی (نوتروفیل و لنفوسیت) و تعداد عروق خونی (در واحد سطح میکرومتر مربع)، در ناحیه در حال ترمیم، در همه گروه‌ها مورد ارزیابی قرار گرفت و اطلاعات به دست آمده در قالب نرم‌افزار آماری SPSS 20 به کمک آنالیز واریانس یک‌طرفه و آزمون تعقیبی توکی تجزیه و تحلیل شد.

نتایج

میانگین ضخامت اپیتلیوم نمونه‌های دیابتی تیمار شده با عصاره آبی صمغ آنگوزه در روز چهارم نسبت به گروه شاهد سالم ($p=0/016$) و گروه شاهد دیابتی ($p=0/014$) و همچنین در روز هشتم نسبت به گروه شاهد سالم ($p=0/021$) و گروه شاهد دیابتی ($p=0/018$) افزایش معنی‌داری نشان داد. در روز دهم، میانگین ضخامت اپیتلیوم نمونه‌های گروه شاهد دیابتی نسبت به گروه دیابتی تیمار شده با عصاره آبی صمغ آنگوزه ($p=0/001$) و گروه شاهد سالم ($p=0/003$) افزایش معنی‌داری داشت (شکل ۱؛ جدول ۱).

میانگین تعداد سلول‌های التهابی در نمونه‌های دیابتی تیمار شده با عصاره آبی صمغ آنگوزه ($p=0/005$) و گروه شاهد سالم ($p=0/007$) در روز چهارم نسبت به گروه شاهد دیابتی افزایش معنی‌داری نشان داد. میانگین تعداد سلول‌های التهابی در نمونه‌های شاهد دیابتی در روز هشتم نسبت به گروه دیابتی تیمار شده با عصاره آبی صمغ آنگوزه ($p=0/019$) و گروه شاهد سالم ($p=0/022$) و همچنین در روز دهم نسبت به گروه دیابتی تیمار شده با عصاره آبی صمغ آنگوزه ($p=0/002$) و گروه شاهد سالم ($p=0/006$) افزایش معنی‌داری داشت (شکل ۲؛ جدول ۱).

آن که دارای ترکیبات سولفور است، نسبت داده می‌شود [۱۰]. صمغ آنگوزه، موجب تسریع در ترمیم زخم معده ناشی از تجویز اسپرین می‌شود و خاصیت ضدالتهابی و آنتی‌اکسیدانی ترکیبات موجود در آن را از دلایل اصلی تسریع التیام زخم می‌دانند [۱۱]. در افغانستان جوشانده صمغ آنگوزه برای درمان التهاب و زخم معده مصرف می‌شود [۱۲]. هندی‌ها صمغ آنگوزه را که با شیر پست درخت *Moringa pterygosperma* مخلوط کرده و به صورت موضعی برای التیام زخم‌های عفونی و به منظور کاهش التهاب در زخم استفاده می‌کنند [۱۳]. در عربستان سعودی صمغ خشک‌شده آنگوزه به منظور کاهش التهاب در مجاری تنفسی، کاهش تنگی نفس و بهبود برونشیت استفاده می‌شود [۱۴].

با توجه به مطالعاتی که در متون و تحقیقات طب سنتی توسط محققان ثبت شده است، شواهدی در مورد اثر صمغ آنگوزه در ترمیم زخم وجود دارد. لذا این پژوهش با هدف تعیین اثرات عصاره آبی صمغ آنگوزه بر ترمیم زخم در موش‌های صحرایی دیابتی شده با استرپتوزوتوسین، انجام شد.

روش‌ها

این پژوهش تجربی آزمایشگاهی در آزمایشگاه تحقیقاتی تکوین جانوری گروه زیست‌شناسی دانشگاه آزاد اسلامی مشهد در سال ۹۱-۱۳۹۰ انجام شد و ۱۸ سر موش صحرایی نر ویستار، با وزن تقریبی ۲۵۰-۳۰۰ گرم مورد آزمایش قرار گرفتند. حیوانات در دمای تقریبی ۲۳-۲۰°C، دوره روشنایی- تاریکی ۱۲ ساعته و در قفس‌های استاندارد نگهداری شدند و هیچ‌گونه محدودیتی از نظر تغذیه نداشتند [۱۵]. حیوانات به طور تصادفی به ۳ گروه شاهد سالم، شاهد دیابتی و گروه تجربی تیمار شده با عصاره آبی صمغ آنگوزه تقسیم شدند.

عصاره‌گیری به روش سوکسله انجام گرفت. ۱۰۰ گرم پودر خشک‌شده صمغ آنگوزه با ۵۰۰ میلی‌لیتر آب مقطر، توسط دستگاه سوکسله به مدت ۱۸ ساعت عصاره‌گیری شده و پس تغلیظ کامل عصاره توسط آون در دمای ۴۰°C عصاره تام به دست آمد [۱۶].

برای ایجاد دیابت از تزریق داخل صفاتی استرپتوزوتوسین (Upjohn؛ ایالات متحده) به میزان ۵۰ میلی‌گرم به ازای هر کیلوگرم وزن بدن استفاده شد. استرپتوزوتوسین عامل ضدسرطان است که سبب دژنراسیون سلول‌های β پانکراس می‌شود [۱۷]. تزریق به ۲ گروه شاهد دیابتی و تجربی دیابتی صورت گرفت. برای نتیجه‌گیری بهتر حدود ۱۸ ساعت قبل از تزریق به حیوان غذا داده نشد. با این روش ۸ هفته بعد از تزریق، دیابت در موش‌ها ایجاد شد که برای تایید آن خون‌گیری از ورید دمی انجام شد و قند خون توسط دستگاه گلوکومتر (on call plus؛ ایالات متحده) اندازه‌گیری و قندخون بالای $mg/dl 300$ به عنوان شاخص دیابتی شدن در نظر گرفته شد [۱۸]. به دلیل اینکه مطالعه روی

جدول ۱) میانگین ضخامت اپیتلیوم (میکرومتر)، تراکم سلول‌های التهابی (تعداد بر میکرومتر مربع) و تراکم عروق خونی (تعداد بر میکرومترمربع) در گروه‌های شاهد سالم، شاهد دیابتی و تیمار، در طول دوره بازسازی پوست در روزهای ۴، ۸، و ۱۰ پس از ایجاد زخم

روز	شاهد سالم			شاهد دیابتی			تیمار با عصاره		
ضخامت اپیتلیوم									
۴	۳/۹۸±۲/۳۸	۳/۰۸±۳/۲۱	۶/۳۵±۱/۰۵	۳/۹۸±۲/۳۸	۳/۰۸±۳/۲۱	۶/۳۵±۱/۰۵	۳/۹۸±۲/۳۸	۳/۰۸±۳/۲۱	۶/۳۵±۱/۰۵
۸	۴/۰۱±۲/۶۶	۳/۶۹±۱/۱۸	۷/۳۵±۱/۳۵	۴/۰۱±۲/۶۶	۳/۶۹±۱/۱۸	۷/۳۵±۱/۳۵	۴/۰۱±۲/۶۶	۳/۶۹±۱/۱۸	۷/۳۵±۱/۳۵
۱۰	۳/۸۷±۱/۴۵	۷/۱۵±۱/۹۱	۳/۰۹±۲/۷۹	۳/۸۷±۱/۴۵	۷/۱۵±۱/۹۱	۳/۰۹±۲/۷۹	۳/۸۷±۱/۴۵	۷/۱۵±۱/۹۱	۳/۰۹±۲/۷۹
تراکم سلول‌های التهابی									
۴	۷/۷۴±۱/۸۱	۲/۹۶±۴/۶۶	۸/۱۱±۳/۹۸	۷/۷۴±۱/۸۱	۲/۹۶±۴/۶۶	۸/۱۱±۳/۹۸	۷/۷۴±۱/۸۱	۲/۹۶±۴/۶۶	۸/۱۱±۳/۹۸
۸	۳/۳۹±۲/۰۹	۶/۸۱±۳/۶۵	۲/۹۵±۱/۴۹	۳/۳۹±۲/۰۹	۶/۸۱±۳/۶۵	۲/۹۵±۱/۴۹	۳/۳۹±۲/۰۹	۶/۸۱±۳/۶۵	۲/۹۵±۱/۴۹
۱۰	۲/۰۱±۳/۳۴	۷/۳۵±۴/۰۵	۱/۷۴±۳/۲۲	۲/۰۱±۳/۳۴	۷/۳۵±۴/۰۵	۱/۷۴±۳/۲۲	۲/۰۱±۳/۳۴	۷/۳۵±۴/۰۵	۱/۷۴±۳/۲۲
تراکم عروق خونی									
۴	۵/۹۴±۳/۱۹	۲/۳۹±۱/۷۱	۶/۰۹±۴/۵۸	۵/۹۴±۳/۱۹	۲/۳۹±۱/۷۱	۶/۰۹±۴/۵۸	۵/۹۴±۳/۱۹	۲/۳۹±۱/۷۱	۶/۰۹±۴/۵۸
۸	۳/۷۱±۳/۱۷	۵/۶۷±۴/۰۱	۳/۷۴±۲/۶۳	۳/۷۱±۳/۱۷	۵/۶۷±۴/۰۱	۳/۷۴±۲/۶۳	۳/۷۱±۳/۱۷	۵/۶۷±۴/۰۱	۳/۷۴±۲/۶۳
۱۰	۳/۳۵±۱/۳۵	۶/۳۷±۲/۲۹	۲/۹۷±۳/۵۷	۳/۳۵±۱/۳۵	۶/۳۷±۲/۲۹	۲/۹۷±۳/۵۷	۳/۳۵±۱/۳۵	۶/۳۷±۲/۲۹	۲/۹۷±۳/۵۷

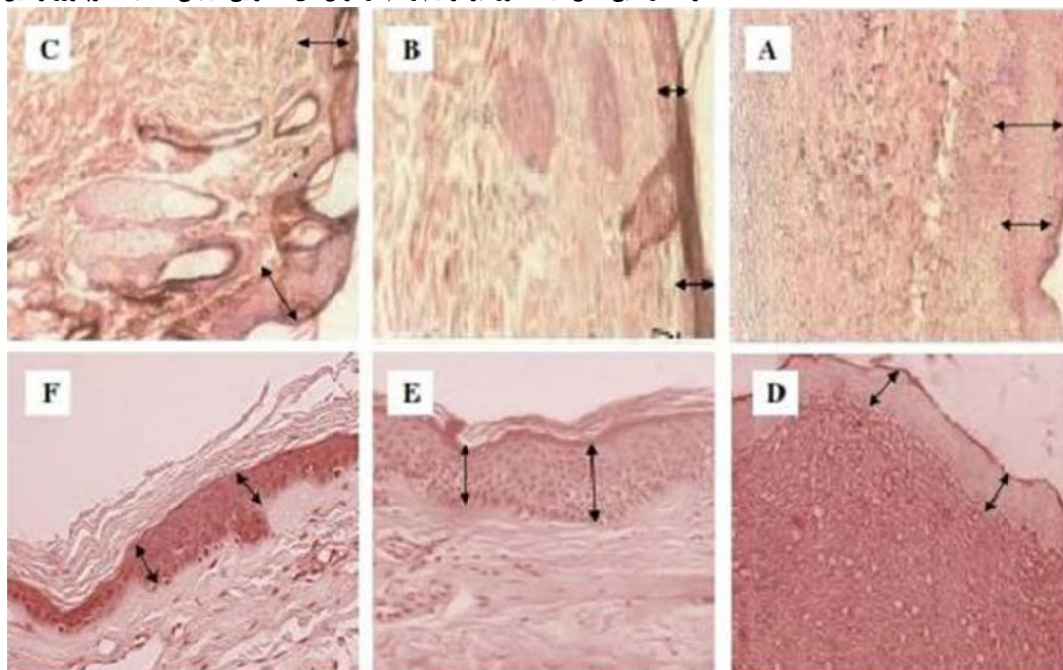
میانگین تراکم عروق در نمونه‌های دیابتی تیمار شده با عصاره آبی صمغ آنگوزه ($p=0/011$) و گروه شاهد سالم ($p=0/013$) در روز چهارم نسبت به گروه شاهد دیابتی افزایش معنی‌داری نشان داد. میانگین تراکم عروق در نمونه‌های شاهد دیابتی در روز هشتم نسبت به گروه دیابتی تیمار شده با عصاره آبی صمغ آنگوزه ($p=0/012$) و گروه شاهد سالم ($p=0/011$) و همچنین در روز دهم نسبت به گروه دیابتی تیمار شده با عصاره آبی صمغ آنگوزه ($p=0/001$) و گروه شاهد سالم ($p=0/003$) افزایش معنی‌داری داشت (شکل ۳؛ جدول ۱).

بحث

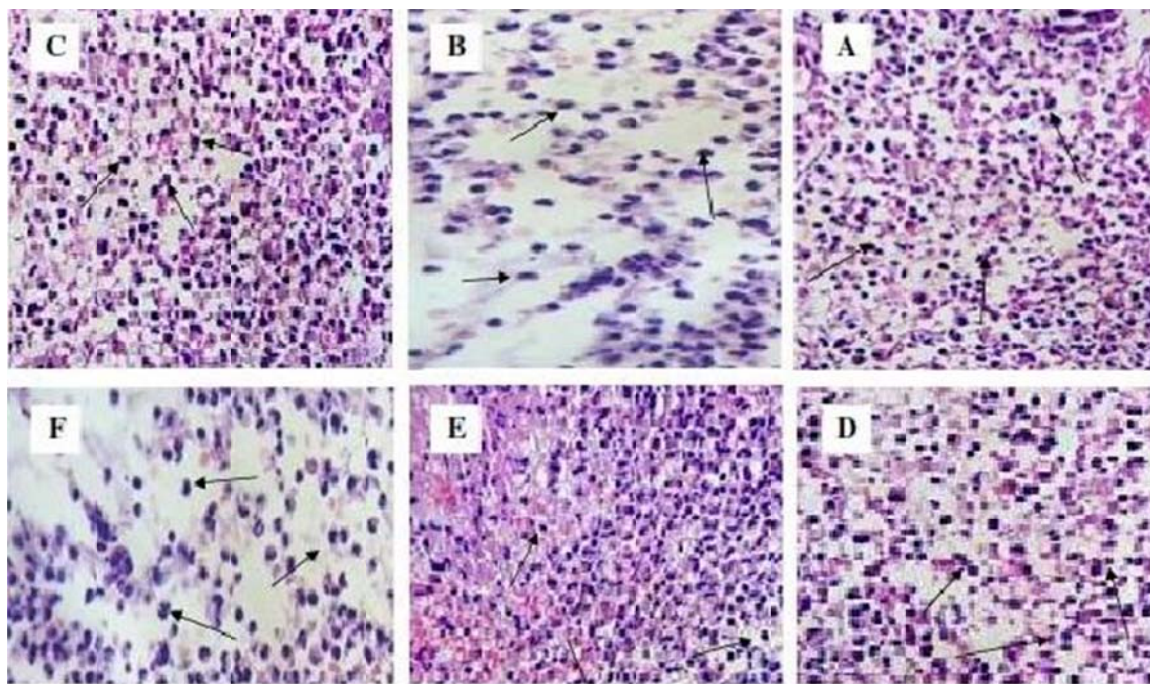
در این پژوهش اثر عصاره آبی صمغ گیاه آنگوزه به صورت موضعی بر ترمیم زخم در موش‌های صحرایی دیابتی شده با استرپتوزوتوسین مورد بررسی قرار گرفت. مطابق نتایج به دست آمده در روز چهارم و هشتم، میانگین ضخامت اپیتلیوم در نمونه‌های گروه دیابتی تیمار شده با عصاره صمغ آنگوزه در مقایسه با گروه شاهد سالم و شاهد دیابتی افزایش یافت. در روز دهم نمونه‌برداری، ضخامت اپیتلیوم در گروه دیابتی تیمار شده با عصاره صمغ آنگوزه نسبت به روزهای چهارم و هشتم، کاهش یافت ولی در روز دهم در گروه شاهد دیابتی افزایش در ضخامت اپیتلیوم مشاهده شد و این نشان‌دهنده تاخیر در روند اپیتلیزاسیون گروه شاهد دیابتی است. با توجه به اینکه نمونه‌های گروه دیابتی تیمار شده با عصاره صمغ آنگوزه همانند گروه شاهد دیابتی توسط استرپتوزوتوسین دیابتی شده بودند، به نظر می‌رسد که ترکیبات موجود در عصاره صمغ آنگوزه توانسته است روند اپیتلیزاسیون را تسریع کند.

در روز چهارم تراکم سلول‌های التهابی و تراکم عروق خونی در گروه شاهد سالم و گروه دیابتی تیمار شده با عصاره صمغ آنگوزه نسبت به گروه شاهد دیابتی افزایش یافت، بنابراین می‌توان گفت که عصاره صمغ آنگوزه توانسته است همانند گروه شاهد سالم، روند ترمیم زخم را در نمونه‌های دیابتی تیمار شده با عصاره آنگوزه به حالت طبیعی برگرداند. در روزهای هشتم و دهم، تراکم سلول‌های التهابی و تراکم عروق خونی در گروه شاهد سالم و گروه دیابتی تیمار شده با عصاره صمغ آنگوزه نسبت به روز چهارم روند کاهشی داشته است، ولی در گروه شاهد دیابتی این روند افزایش یافت که نشان‌دهنده تاخیر در روند بهبودی زخم در گروه شاهد دیابتی است. شریف و همکاران اثر ضد درد و ضد التهابی عصاره هیدروالکلی برگ‌های گیاه آنگوزه در زخم‌های موش سوری را گزارش نموده‌اند [۲۳]. بر اساس نتایج پژوهش کوجیما و همکاران، استفاده موضعی از عصاره الکلی برگ‌های گیاه آنگوزه در سوختگی نوع ۲، باعث بهبود جریان خون پوستی، کاهش نفوذپذیری ونول‌ها و کاهش چسبندگی گلبول‌های سفید می‌شود. علاوه بر این عصاره الکلی برگ‌های گیاه آنگوزه اثرات ضد التهابی دارد و ترمیم زخم را تسریع می‌کند [۲۴]. نتایج بررسی فیتوشیمیایی صمغ گیاه آنگوزه نشان می‌دهد که این گیاه حاوی ترکیباتی مانند آسکوربیک اسید، فنولیک اسید، اگزالیک اسید، کینامیک اسید، مالتیک اسید، کومارین‌ها، آلانین، تانن، آلفالیونولیک اسید و گلیکوزوئیدهای منوتروپین لینولئیک اسید است که تمامی این ترکیبات اثرات ضد التهابی داشته و می‌توانند روند التیام زخم را تسریع کنند. همچنین صمغ گیاه آنگوزه غنی از آلکالوئیدها و آنتی‌اکسیدان‌هایی مانند ویتامین B1، B2، A، E، C، بتاکاروتن و فلاونوئیدهاست که تمامی این ترکیبات دارای اثرات ضد التهابی بوده و بهبود دهنده زخم هستند [۲۵].

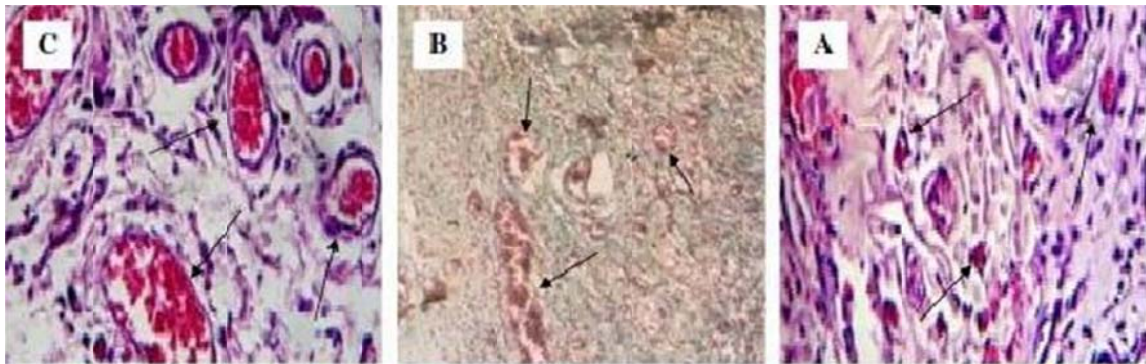
تام و همکاران نشان می‌دهند که اپی‌سزکویی‌ترین‌ها و کومارین‌ها از ترکیبات آنتی‌اکسیدانی صمغ آنگوزه هستند و زمان ترمیم زخم را در حیوان آزمایشگاهی کاهش می‌دهند [۲۶]. صمغ آنگوزه غنی از فلاونوئید است و این ترکیب دارای خواص آنتی‌اکسیدانی موثر، در خنثی کردن رادیکال‌های آزاد اکسیژن‌دار و همچنین دارای توان بالایی در ترمیم زخم‌های دیابتی است [۲۷]. باس و همکاران، موثر بودن برگ‌های آنگوزه در روند ترمیم زخم‌های دیابتی را به دلیل وجود ترکیبات گلیکوزیدی ایریدوئیدی در این گیاه گزارش می‌کنند که با مهار تولید پروستاگلاندین E2، اینترلوکین‌های مختلف (IL-1 α ، IL-2، IL-4) فاکتور نکروز دهنده تومور گاما و اینترفرون، باعث کاهش ادم می‌شود [۲۸]. ترکیبات موجود در آنگوزه دارای اثرات ضد التهابی بر زخم‌ها هستند و به تسریع زمانی فاز التهاب و افزایش سرعت ترمیم زخم کمک می‌کنند. همچنین ترکیبات موجود در این گیاه، رشد فیبروبلاست‌ها را افزایش داده و زمینه را برای ترشح بیشتر کلاژن و در نتیجه ترمیم سریع‌تر زخم فراهم می‌نماید [۲۹].



شکل ۱) مقطع عرضی پوست موش‌های صحرایی (ضخامت اپیتلیوم) پس از ایجاد زخم (فلش‌ها نشان‌دهنده ضخامت اپیتلیوم، رنگ‌آمیزی هماتوکسیلین-انوزین، درشت‌نمایی $\times 400$). A. گروه شاهد سالم در روز چهارم (ضخامت لایه اپیتلیوم بیشتر از گروه شاهد دیابتی). B. گروه شاهد دیابتی در روز چهارم (ضخامت اپیتلیوم کمترین مقدار در بین سه گروه). C. گروه تیمار شده با عصاره صمغ آنگوزه در روز چهارم (ضخامت اپیتلیوم بیشتر از گروه شاهد دیابتی). D. گروه شاهد سالم در روز دهم (ضخامت لایه اپیتلیوم کمتر از گروه شاهد دیابتی). E. گروه شاهد دیابتی در روز دهم (ضخامت اپیتلیوم بیشترین مقدار در بین سه گروه). F. گروه تیمار شده با عصاره صمغ آنگوزه در روز دهم (ضخامت اپیتلیوم کمتر از گروه شاهد دیابتی).



شکل ۲) مقطع عرضی پوست موش‌های صحرایی (تراکم سلول‌های التهابی) پس از ایجاد زخم (فلش‌ها نشان‌دهنده سلول‌های التهابی نوتروفیل و لنفوسیت‌ها، رنگ‌آمیزی هماتوکسیلین-انوزین، درشت‌نمایی $\times 400$). A. گروه شاهد سالم در روز چهارم (تراکم سلول‌های التهابی بیشتر از گروه شاهد دیابتی). B. گروه شاهد دیابتی در روز چهارم (تراکم سلول‌های التهابی کمترین مقدار در بین سه گروه). C. گروه تیمار شده با عصاره صمغ آنگوزه در روز چهارم (تراکم سلول‌های التهابی بیشتر از گروه شاهد دیابتی). D. گروه شاهد سالم در روز دهم (تراکم سلول‌های التهابی کمتر از گروه شاهد دیابتی). E. گروه شاهد دیابتی در روز دهم (تراکم سلول‌های التهابی بیشترین مقدار در بین سه گروه). F. گروه تیمار شده با عصاره صمغ آنگوزه در روز دهم (تراکم سلول‌های التهابی کمتر از گروه شاهد دیابتی).



شکل ۳ مقطع عرضی پوست موش‌های صحرایی (تراکم عروق خونی) پس از ایجاد زخم (فلش‌ها نشان‌دهنده عروق خونی، رنگ‌آمیزی هماتوکسیلین-ائوزین، درشت‌نمایی $\times 400$). A. گروه شاهد سالم در روز چهارم (تراکم عروق خونی بیشتر از گروه شاهد دیابتی). B. گروه شاهد دیابتی در روز چهارم (تراکم عروق خونی کمترین مقدار در بین سه گروه). C. گروه تیمار شده با عصاره صمغ آنغوزه در روز چهارم (تراکم عروق خونی بیشتر از گروه شاهد دیابتی).

مواد موثره موجود در این گیاه که منجر به تسریع بهبودی زخم می‌شوند، جداسازی و شناسایی شود و اثرات آن بر مدل‌های آزمایشگاهی دیگر به‌منظور تایید بیشتر یافته‌های این پژوهش مورد بررسی قرار گیرد.

نتیجه‌گیری

عصاره آبی صمغ آنغوزه می‌تواند با افزایش تکثیر سلول‌های اپیتلیومی و افزایش تشکیل عروق خونی و سرعت بخشیدن به روند التهابی نقش مؤثری بر روند ترمیم زخم‌های دیابتی داشته باشد.

تشکر و قدردانی: بدین وسیله از کلیه اساتید محترمی که در انجام این پژوهش مرا یاری نموده‌اند، به‌ویژه دوستان و همکاران در آزمایشگاه تحقیقاتی تکوین سلولی دانشگاه آزاد اسلامی واحد مشهد تشکر و قدردانی می‌شود.

منابع

- 1- Mordes JP, Bortell R, Blankenhorn EP, Rossini AA, Greiner DL. Rat models of type 1 diabetes: Genetics, environment and autoimmunity. *ILAR J.* 2004;45(3):278-91.
- 2- Suba V, Murugesan T, Arunachalam G, Mandal S, Saha BP. Anti-diabetic potential of Barleria lupulina extract in rats. *Phytomedicine.* 2004;11(2):202-5.
- 3- Benjamin A, Anthony R, Berendt H, Gunner D, John M. Diagnosis and treatment of diabetic foot infections. *Med Infect.* 2004;39(1):887-93.
- 4- Jagetia GC, Baliga MS, Aruna R, Rajanikant GK, Jain V. Augmentation of wound healing by ascorbic acid treatment in mice exposed to c-radiation. *Int J Radiat Biol.* 2004;80(5):347-54.
- 5- Chen CF, Chen SM, Chow SY, Han PW. Wound healing activity of Ferula assa-foetida in experimental diabetes mellitus. *Am J Chinese Med.* 2007;9(12):205-11.
- 6- Kanta J. The role of hydrogen peroxide and other reactive oxygen species in wound healing. *Acta Medica.* 2011;17(4):187-95.
- 7- Steed DL. Clinical evaluation of recombinant human platelet-derived growth factor for the treatment of lower extremity diabetic ulcers. *J Vasc Surg.* 2005;21(12):71-8.

ایلاتگو و همکاران نشان می‌دهند که گلیکوتریپنوئیدهای موجود در صمغ این گیاه خاصیت ضدالتهابی دارد و منجر به کاهش ادم سلولی می‌شود [۳۰]. دیاز و همکاران وجود گلیکوزیدهای فنیل پروپانویید در صمغ گیاه آنغوزه را عامل اصلی مهار التهاب در زخم‌ها می‌دانند و همچنین معتقدند که ترکیبات موجود در صمغ این گیاه منجر به مهار تولید واسطه‌های شیمیایی التهابی و در نهایت منجر به کاهش التهاب می‌شوند [۳۱].

در پژوهش حاضر نیز مشاهده شد که سلول‌های التهابی در روزهای آغازین ترمیم (روز چهارم) در گروه دیابتی تیمار شده با عصاره آبی صمغ آنغوزه نسبت به گروه شاهد دیابتی به مراتب بیشتر بود و منجر به آغاز سریع‌تر فاز ترمیمی طی روزهای نخستین روند بهبودی شد؛ سپس از تراکم سلول‌های التهابی در گروه تیمار با عصاره آنغوزه به‌تدریج کاسته شده اما در گروه شاهد دیابتی این روند با تأخیر همراه بود و ظهور سلول‌های التهابی تنها در روز دهم پژوهش به بیشترین میزان خود رسید. تیمار زخم‌های ایجاد شده با عصاره آبی صمغ آنغوزه، روزانه ۳ بار (هر ۸ ساعت) به‌صورت موضعی به‌مدت ۲ روز به‌طور معنی‌داری موجب بسته‌شدن زخم و افزایش روند بهبود زخم در موش‌های دیابتی شده با استرپتوزوتوسین می‌شود. در حالی که در گروه شاهد دیابتی روند بهبود زخم نسبت به شاهد سالم و گروه تجربی تیمار شده با عصاره آبی آنغوزه با تأخیر زمانی پیش می‌رود.

به‌نظر می‌رسد، حداقل قسمتی از اثرات التیام‌بخشی گیاه فوق، به دلیل اثرات ضدالتهابی آن است که در فرآیندهای متعدد ترمیم، نقش تسریعی داشته است. بنابراین می‌توان از ترکیبات موجود در صمغ این گیاه به‌منظور التیام و تسریع در بهبودی زخم‌ها در بیماران دیابتی، با صرف هزینه کمتر و حتی عوارض جانبی کمتر نسبت به داروهای شیمیایی، استفاده کرد. با این حال تحقیقات در مورد اثرات التیام‌بخشی این گیاه بر زخم‌ها هنوز در مراحل ابتدایی است. بنابراین توصیه می‌شود که اثرات آن بر التهاب، انواع دیگر زخم‌ها، سوختگی‌ها و همچنین اثر آن بر رشد فیبروبلاست‌ها نیز بررسی و

- physiological and pathological wound healing. *Nat Med*. 2009;15(2):68-79. [Persian]
- 20- Bayat M, Abdi S, Javadieh F, Mohsenifar Z, Rashid MR. The effects of low-level laser therapy on bone in diabetic and nondiabetic rats. *Photomed Laser Surg*. 2009;27(2):703-8. [Persian]
- 21- Choudhary GP. Wound healing activity of the ethanol extract of *Terminalia bellirica* Roxb. fruits. *NPR*. 2008;7(1):19-21.
- 22- Qiu Z, Kwon A, Kamiyama Y. Effects of plasma fibronectin on the healing of full-thickness skin wounds in streptozotocin-induced diabetic rats. *Surg Res*. 2007;14(8):426-31.
- 23- Sharif B, Hajhashemi V, Ghannadi A. Anti-inflammatory and analgesic properties of the leaf extracts and essential oil of *Ferula assafoetida*. *J Ethnopharmacol*. 2006;89(1):67-71. [Persian]
- 24- Kojima KK, Isaka P, Ondognii O. Sesquiterpenoid derivatives from *ferulaeoides* on wound healing in rats. *Chem Pharm Bull*. 2004;48(3):353-6.
- 25- Xu X, Yu L, Chen G. Determination of flavonoids *Ferula assafoetida* L. by capillary electrophoresis with electrochemical detection. *J Pharm Biomed Anal*. 2006;41(2):493-9.
- 26- Tam JC, Lau KM, Liu CL, To MH, Kwok HF. The in vivo and in vitro diabetic wound healing effects of a 2-herb formula and its mechanisms of action. *J Ethnopharmacol*. 2011;134(3):831-8.
- 27- Abdullaev FI, Frenkle GD. Effect of *Ferula assa-foetida* on cell colony formation and cellular nucleic acid and protein syntheses. *Biofactor*. 2010;18(3):201-4.
- 28- Bas E, Recio MC, Abdallah M. Inhibition of the proinflammatory mediators production and anti-inflammatory effect of *Ferula assafoetida*. *Ethnopharmacol J*. 2007;110(5):414-27.
- 29- Bas E, Recio MC. New insight into the inhibition of the inflammatory response to experimental delayed-type hypersensitivity reaction in mice by *Ferula assafoetida* L. *Eur J Pharmacol*. 2007;555(6):199-210.
- 30- Ilango K, Chitra V. Wound Healing, anti-oxidant activities and anti-inflammatory of glycoterpenoids from *Ferula assafoetida* in rats. *TJPR*. 2010;9(3):223-30.
- 31- Diaz AM, Abadb MJ. Phenylpropanoid glycosides from *Ferula assa-foetida*: In vitro anti-inflammatory activity. *Life Sci*. 2004;74(12):2515-26.
- 8- Brown GL, Nanney LB, Griffen J, Cramer AB, Yancey JM, Curtsinger LJ, et al. Enhancement of wound healing by topical treatment with epidermal growth factor. *N Engl J Med*. 2004;321(41):76-9.
- 9- Mallikarjuna GU, Dhanalakshmi S, Raisuddin S, Rao AR. Chemomodulatory influence of *Ferula asafoetida* on mammary epithelial differentiation, hepatic drug metabolizing enzymes, antioxidant profiles and N-methyl N-nitrosourea-induced mammary carcinogenesis in rats. *Breast Cancer Res Treat*. 2003;80(2):163-70.
- 10- Iranshahy M, Iranshahi M. Traditional uses, phytochemistry and pharmacology of *Ferula assa-foetida*. *J Ethnopharmacol*. 2012;134(1):10-5.
- 11- Agrawal AK, Rao CV, Sairam K, Joshi VK, Goel RK. Effect of *Piper longum* Linn, *Zingiber officianalis* Linn and *Ferula* species on gastric ulceration and secretion in rats. *Indian J Exp Biol*. 2004;38(10):994-8.
- 12- Mahran GH. El Alfy T and Ansari S. phytochemical study of volatile oil of Afghanian asafetida. *Bull Pharm Cairo Univ*. 2003;12(2):101-7. [Persian]
- 13- John D. One hundred useful raw drugs of the Kani tribes of Trivandrum forest division, Kerala, India. *Int J Crude Drug Res*. 1984;22(1):17-39.
- 14- Hassani B, Saboora A, Radjabian T, Fallah Husseini H. Somatic embryogenesis of *ferula assafoetida*. *JUST*. 2008;33(4):15-23. [Persian]
- 15- Khaksar S, Kesmati M, Rezaie A, Rasekh A. Topical estrogen accelerates wound healing in diabetic rats. *Iran J Endocrinol Metab*. 2011;12(5):544-51. [Persian]
- 16- Tavakol J, Rakhshandeh H, Zamani A, Mahdavi Shahri N, Ghazizadeh L, Nourouzi M, et al. Cytotoxicity effects of *Citrullus colocynthis* on hep2 and I929 cell lines. *Hakim J*. 2005;8(2):47-54. [Persian]
- 17- Anwar MM, Meki AR. Oxidative stress in streptozotocin-induced diabetic rats: Effects of garlic oil and melatonin. *Comp Biochem Physiol A Mol Integr Physiol*. 2004;135(4):539-47.
- 18- Al-Awwadi NA, Araiz C, Bornet A. Extracts enriched in different polyphenolic families normalize increased cardiac NADPH oxidase expression while having differential effects on insulin resistance, hypertension and cardiac hypertrophy in high-fructosefed rats. *J Agric Food Chem*. 2005;53(1):151-7.
- 19- Ebrahimian TG, Pouzoulet F, Squiban C. Cell therapy based on adipose tissue-derived stromal cells promotes