

33 Years Old Woman Paraplegia Following Tuberculous Osteomyelitis

Ghelmani Y.¹ MD, Hajimaghsoudi M.* MD, Bagherabadi M.² MD

* Research Development Center of Shahid Rahneemoon Hospital, Shahid Sadoughi University of Medical Sciences, Yazd, Iran.

¹Internal Medicine Department, Shahid Sadoughi Hospital, Shahid Sadoughi University of Medical Sciences, Yazd, Iran.

²Emergency Medicine Department, Shahid Sadoughi University of Medical Sciences, Yazd, Iran.

Abstract

Aims: Tuberculosis is one of the oldest known diseases that involves human and one of the important causes of death all over the world. The cause of this disease is mycobacterium tuberculosis, which usually affects the lungs. Extra-pulmonary organs are affected in 1/3 of patients. One of these organs is bone and joints accounting for 10 to 35% of extra-pulmonary disease. The most common form of musculoskeletal involvement is spinal tuberculosis.

Patient Profile: The patient is 33 years old and has been referred to the emergency department with a primary complaint of abdominal pain and weakness of the lower limbs without respiratory involvement, and was eventually treated with the diagnosis of osteomyelitis tuberculosis.

Findings: Spinal tuberculosis is the most severe neurological complication of tuberculosis. The clinical manifestation of the disease is a form of physical symptoms such as fever, sweating, weight loss, pain and tenderness of the vertebrae and symptoms of pressure on the spinal cord. Regarding the move to severe paraplegia, surgery was performed on anterior orthopedic surgery.

Conclusion: Young age, proper nutrition, paraplegia associated with acute illness, slow incidence of neurological symptoms, adequate residual volume of the spinal canal and pushing out during surgery improve postoperative neurological improvement, but along with improved disease, prolonged paraplegia, Rapid progression of paraplegia, spinal cord malocclusion, and the presence of fibrosis and bone tissue (dry lesions) have the potential for worse neurological improvement.

Keywords:

Tuberculosis [<https://www.ncbi.nlm.nih.gov/mesh/68014376>];

Spinal Column [<https://www.ncbi.nlm.nih.gov/mesh/?term=spinal+column>];

Paraplegia [<https://www.ncbi.nlm.nih.gov/mesh/68010264>];

* Corresponding Author

Tel: +989122477919

Fax: +983533123005

Address: Farokhi St., Shahid Rahneemoon Hospital, Yazd, Iran.

hajimaghsoudi@gmail.com

Received: 23 Oct 2017

Accepted: 02 May 2018

ePublished: May 16, 2018

خانم ۳۳ ساله با ضعف اندام تحتانی به دنبال استئومیالیست سل

یاسر غلمانی MD

استادیار، گروه آموزشی داخلی، بیمارستان شهید صدوقی، دانشگاه علوم پزشکی شهید صدوقی یزد.

مجید حاجی مقصودی * MD

استادیار، گروه آموزشی داخلی، بیمارستان شهید صدوقی، دانشگاه علوم پزشکی شهید صدوقی یزد.

مهدی باقرآبادی MD

استادیار، گروه آموزشی داخلی، بیمارستان شهید صدوقی، دانشگاه علوم پزشکی شهید صدوقی یزد.

چکیده

اهداف: بیماری سل یکی از قدیمی ترین بیماری های شناخته شده تأثیرگذار بر روی انسان ها و یکی از علل مهم مرگ ومیر در جهان است. عامل این بیماری مایکوباکتریوم توبرکولوزیس است که معمولاً ریه ها را درگیر می کند. در ۱/۳ موارد ارگان های غیر ریوی درگیر می شوند. یکی از این ارگان ها استخوان ها و مفاصل هستند که ۱۰ تا ۳۵ درصد از موارد درگیری خارج ریوی را تشکیل می دهند. شایع ترین درگیری اسکلتی سل درگیری ستون فقرات می باشد.

مشخصات بیمار: بیمار مورد نظرفردی است ۳۳ ساله که با شکایت اولیه درد پهلو و ضعف اندام تحتانی بدون درگیری تنفسی به اورژانس مراجعه کرده و در نهایت با تشخیص استئومیالیست سل تحت درمان قرار گرفت.

یافته ها: توبرکولوز ستون فقرات مخوفترین عارضه نورولوژیک توبرکولوز است. تظاهر بالینی این بیماری به صورت علائم سرشتی از قبیل تب، تعریق، کاهش وزن، درد و تدریس مهره و علائم فشار بر روی نخاع می باشد. با توجه به حرکت به سمت پاراپلژی شدید تحت عمل جراحی و تیرکتومی از قدام قرار گرفت.

نتیجه گیری: سنین جوانی، تغذیه مناسب، پاراپلژی همراه با بیماری حاد، بروز آهسته علائم نورولوژیک، حجم باقیمانده مناسب از کانال نخاعی و خروج چرک در حین عمل جراحی بهبود نورولوژیک بعد از عمل را بهتر می کنند ولی همراهی با بیماری بهبودیافته، پاراپلژی به مدت طولانی، پیشرفت سریع پاراپلژی، میلومالاسی نخاع و وجود بافت فیبروز و استخوانی (ضایعات خشک) احتمال بهبود نورولوژیک بدتری دارند. **کلیدواژه ها:** سل، ستون فقرات، فلج پا.

تاریخ دریافت: ۱۳۹۶/۰۸/۰۱

تاریخ پذیرش: ۱۳۹۷/۰۲/۱۲

*نویسنده مسئول: hajimaghsoudi@gmail.com

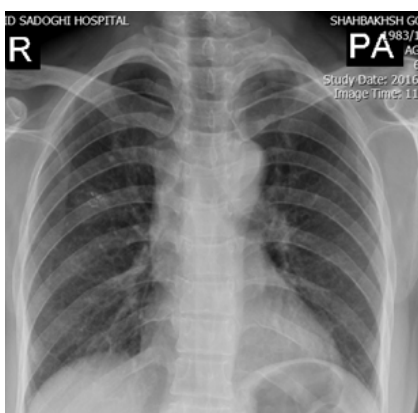
مقدمه

بیماری سل یکی از قدیمی ترین بیماری های شناخته شده تأثیرگذار بر روی انسان ها و یکی از علل مهم مرگ ومیر در جهان است^[1]. عامل این بیماری مایکوباکتریوم توبرکولوزیس است که معمولاً ریه ها را درگیر می کند. در ۱/۳ موارد ارگان های غیر ریوی درگیر می شوند. یکی از این ارگان ها استخوان ها و مفاصل هستند که ۱۰ تا ۳۵ درصد از موارد درگیری خارج ریوی را تشکیل می دهند^[2]. شایع ترین درگیری اسکلتی سل درگیری ستون فقرات می باشد. در این مقاله ما بیماری را معرفی می کنیم که با شکایت اولیه درد پهلو و ضعف اندام تحتانی مراجعه کرده و در نهایت با تشخیص استئومیالیست سل تحت درمان قرار گرفت.

مشخصات بیمار

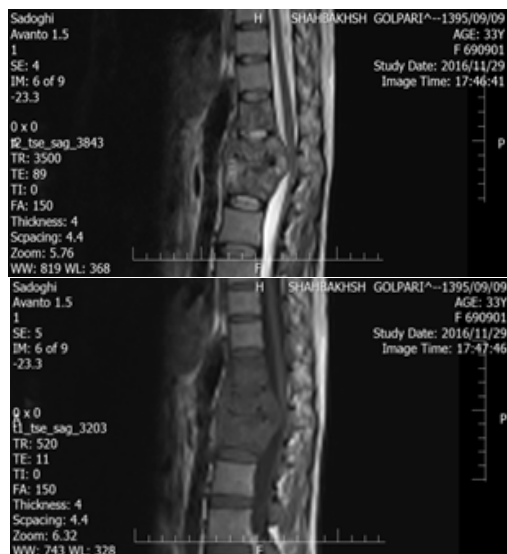بیمار خانم ۳۳ ساله اهل و ساکن ایرانشهر بود که با

درد ناحیه فلانک دوطرفه و کمر، ضعف اندام تحتانی دوطرف همراه با کاهش وزن قابل توجه، تب و تعریق شبانگه ای به اورژانس مراجعه کرد. در معاینه، بیمار هوشیار و علائم حیاتی نرمال بود. ملتحمه رنگ پریده بود و لنفادنوپاتی قدام گردن وجود داشت. تدریس مختصر در ناحیه هایپوگاستر، زاویه دنده ای مهره ای هر دو طرف و تدریس موضعی روی مهره های توراسیک تحتانی و لومبار فوقانی داشت. قدرت پروگزیمال اندام های تحتانی ۳/۵ و دیستال آن ها نرمال بود. تست بالا آوردن غیرمستقیم پا (reverse straight leg rise) مثبت بود. در گرافی ساده انجام شده از بیمار افزایش ضخامت بافت نرم در مجاورت مهره توراسیک ۱۲ و لومبار اول داشت (شکل ۱).



شکل ۱) گرافی رخ قفسه سینه: عدم وجود درگیری پارانشیم ریه، افزایش ضخامت بافت نرم اطراف مهره های توراسیک ۱۱ و ۱۲

در تصویربرداری رزونانس مغناطیسی (magnetic resonance imaging [MRI]) ستون فقرات انجام شده به صورت اورژانس درگیری مهره های توراسیک ۱۱ و ۱۲ و لومبار اول به همراه فشار روی طناب نخاعی و آسسه پره و تیرال به نفع پروسه عفونی در درجه اول و بدخیمی در درجه دوم مشهود بود (شکل ۲).



شکل ۲) تصاویر MRI مهره های توراسیک

ستون فقرات می‌تواند به تصویر کشیده شده و تغییرات ایجاد شده در آن‌ها مشاهده گردد. جین و همکارانش ارتباط بین یافته‌های MRI با تظاهرات بالینی را در میلوپاتی توبرکولوز گزارش دادند^[10,9].

با توجه به درگیری جسم مهره در ۹۸ درصد موارد توبرکولوز ستون فقرات، اولین تظاهر عصبی در این بیماران که صرفاً توسط پزشک قابل کشف است، افزایش رفلکس‌های وتری عمقی می‌باشد. با افزایش فشار روی نخاع به ترتیب ضعف نسبی حرکتی، فلج کامل، اختلال حس درد و حرارت و در نهایت علائم درگیری قسمت خلفی طناب نخاعی به صورت از دست رفتن حس پوزیشن و درد عمقی بروز می‌کند^[11].

بهترین درمان عوارض نورولوژیک ناشی از سل مهره جلوگیری از بروز پاراپلژی / کوآدری پلژی است. به هر حال زمانی که عوارض نورولوژیک به وجود آمد تشخیص زودرس با تصویربرداری و شروع سریع درمان می‌تواند باعث بهبودی کامل یا نسبی علائم نورولوژیک گردد. درمان دارویی ضد سل به تنهایی می‌تواند علائم نورولوژیک سل مهره را بهبود بخشد^[12]. بروز علائم نورولوژیک در بیماری که تحت درمان نگهدارنده است، عدم بهبودی علائم یا بدتر شدن آن بعد از شروع درمان غیر جراحی، پاراپلژی شدید، ناپایداری ستون فقرات از جمله اندیکاسیون‌های عمل جراحی هستند. بیمار معرفی شده با توجه به حرکت به سمت پاراپلژی شدید تحت عمل جراحی ورتبرکتومی از قدام قرار گرفت.

نتیجه گیری: جراحی پاراپلژی / کوآدری پلژی سل دشواری خاصی برای جراحان دارد و همراهان بیمار قبل از عمل جراحی باید در جریان مشکل بودن تکنیکی این عمل و نامشخص بودن نسبی عاقبت نورولوژیک باشند. سنین جوانی، تغذیه مناسب، پاراپلژی همراه با بیماری حاد، بروز آهسته علائم نورولوژیک، حجم باقیمانده مناسب از کانال نخاعی و خروج چرک در حین عمل جراحی بهبود نورولوژیک بعد از عمل را بهتر می‌کنند ولی همراهی با بیماری بهبودیافته، پاراپلژی به مدت طولانی، پیشرفت سریع پاراپلژی، میلوپاتی نخاع و وجود بافت فیروز و استخوانی (ضایعات خشک) احتمال بهبود نورولوژیک بدتری دارند^[8].

تشکر و قدردانی: بدین وسیله بر خود لازم می‌دانیم از زحمات سرکار خانم فاطمه سموری و دستیاران حاضر در اورژانس شهید دکتر رهنمون تقدیر و تشکر نماییم.

تعارض منافع: هیچ گونه تعارض منافع توسط نویسندگان مقاله بیان نشده است.

سهم نویسندگان: یاسر غلمانی (نویسنده اول) و نگارنده مقدمه و بحث (۳۰٪)؛ مجید حاجی مقصودی (نویسنده مسئول)، پژوهشگر اصلی مقاله و تحلیلگر اماری و ویرایش نهایی مقاله (۵۰٪)؛ مهدی باقرآبادی (نویسنده سوم)، روش

با توجه به علائم فشار بر روی نخاع، بیمار تحت عمل جراحی ورتبرکتومی مهره‌های درگیر با روش قدامی و بازسازی مهره با استفاده از گرفت استخوانی فیولا قرار گرفت. پس از عمل، علائم فشار روی نخاع به‌طور کامل بهبود یافت. با توجه به جواب پاتولوژی که استئومیلیت گرانولوماتوزیس به نفع سل بیمار تحت درمان ضد سل قرار گرفته و با حال عمومی خوب مرخص گردید. در پیگیری یک‌ماهه پاراپلژی بیمار به‌طور کامل بهبود یافت.

بحث

بروز سل در کشورهای درحال توسعه و توسعه‌یافته در حال افزایش است^[1]. استئومیلیت سل ۱۰ تا ۳۵ درصد موارد درگیری خارج ریوی را تشکیل می‌دهد. شایع‌ترین درگیری اسکلتی سل بیماری پات (pott's disease) می‌باشد که ستون فقرات به‌ویژه توراسیک تحتانی و لومبار فوقانی را درگیر می‌کند. سل معمولاً با التهاب در قسمت قدامی مفاصل بین مهره‌ای شروع شده و به جسم مهره و دیسک مجاور گسترش پیدا می‌کند. در ۶۰ درصد موارد درگیری هم‌زمان ریوی وجود دارد اما بیمار معرفی شده درگیری پارانشیم ریوی و علائم تنفسی نداشت.

توبرکولوز ستون فقرات مخوف‌ترین عارضه نورولوژیک توبرکولوز است^[2]. تظاهر بالینی این بیماری به صورت علائم سرشتی از قبیل تب، تعریق، کاهش وزن، درد و تندرین مهره و علائم فشار بر روی نخاع می‌باشد. میزان بروز درگیری نورولوژیک در بیماری پات ۲۰-۱۰ درصد در کشورهای توسعه‌یافته و ۴۱-۲۰ درصد در کشورهای توسعه‌نیافته، به‌ویژه در صورت درگیری ستون فقرات توراسیک می‌باشد. پاراپلژی در اثر توبرکولوز به‌ندرت پایین‌تر از سطح مهره لومبار اول دیده می‌شود. فشار بر روی نخاع در اثر توده عفونی (بافت مهره یا آبسه) با کیفوز فیزیولوژیک ناحیه توراسیک تشدید می‌شود^[4,3].

نقص نورولوژیک ناشی از توبرکولوز ستون فقرات به دودسته تقسیم می‌شوند: ۱. پاراپلژی با شروع حاد (پاراپلژی با بیماری فعال) که معمولاً در دو سال اول همراه با بیماری فعال دیده می‌شود. ۲. پاراپلژی با شروع دیررس (پاراپلژی با بیماری بهبودیافته) که معمولاً مهره‌موم‌ها بعد از خاموشی بیماری روی می‌دهد^[7-5]. پاراپلژی با بیماری فعال می‌تواند ثانویه به فشار مکانیکی ناشی از آبسه، بافت گرانولوماتوز، باقی مانده‌های توبرکولار، بافت‌های پنیتری شده و دررفتگی یا نیمه دررفتگی مهره‌ها ایجاد گردد. طناب نخاعی ممکن است دچار ادم، التهاب و میلوپاتی گردد. درمان در این نوع پاراپلژی، درمان دارویی بیماری فعال با یا بدون جراحی جهت کاهش فشار است. پاراپلژی همراه با بیماری بهبودیافته معمولاً در اثر آسیب داخلی طناب نخاعی و فشار موضعی دیواره استخوانی قدام طناب نخاعی یا اسکار فشارنده اطراف دورا ایجاد می‌گردد. طناب نخاعی نیز ممکن است دستخوش تغییراتی از قبیل ادم و آتروفی گردد^[8]. با استفاده از MRI، طناب نخاعی، بافت نرم اطراف و

منبع مالی: مطالعه حاضر از پشتیبانی موسسه یا واحد خاصی برخوردار نبود.

منابع

- Neurosurgery. 2015;133:96-101.
- 6- Seddon HJ. Pott's paraplegia: prognosis and treatment. *British Journal of Surgery*. 1935;22(88):769-99.
- 7- Tuli SM. Tuberculosis of the spine: a historical review. *Clinical Orthopaedics and Related Research*. 2007;460:29-38.
- 8- Patankar AP. Tuberculosis of spine: An experience of 30 cases over two years. *Asian Journal of Neurosurgery*. 2016;11(3):226.
- 9- Jain AK. Tuberculosis of the spine. *Bone & Joint Journal*. 2010;92(7):905-13.
- 10- Jain AK, Jena A, Dhammi IK. Correlation of clinical course with magnetic resonance imaging in tuberculous myelopathy. *Neurology India*. 2000;48(2):132-9.
- 11- Frankel HL, Hancock DO, Hyslop G, Melzak J, Michaelis LS, Ungar GH, et al. The value of postural reduction in the initial management of closed injuries of the spine with paraplegia and tetraplegia. *Spinal Cord*. 1969;7(3):179-92.
- 12- Dobson J. Tuberculosis of the spine. *Bone & Joint Journal*. 1951;33(4):517-31.
- 1- Feng Y, Guo N, Huang F, Chen X, Sun Q, Liu J, et al. Radiculomyelitis due to atypical tuberculous infection: 4 cases report. *Journal of Neurology, Neurosurgery & Psychiatry*. 2011;82(5):585-7.
- 2- Jain AK. Treatment of tuberculosis of the spine with neurologic complications. *Clinical Orthopaedics and Related Research*. 2002;398:75-84.
- 3- Sohail MT, Rana RE, Hanif M. Tuberculosis of Spine. *Journal of Pakistan Orthopaedic Association*. 2017;29(03):70-9.
- 4- Jain AK. Tuberculosis of spine: research evidence to treatment guidelines. *Indian Journal of Orthopaedics*. 2016;50(1):3.
- 5- Dunn R, Van der Horst A, Lippross S. Tuberculosis of the spine- Prospective neurological and patient reported outcome study. *Clinical Neurology and*