

Research Paper

Toxicity Effects of Intraperitoneal Injection of Biochemical Nanosilver on Cardiac Tissue Structure Following Aerobic Training in Male Wistar Rats



Forough Javaheri Houshi¹, *Asieh Abbassi-Daloi¹, Ahmad Abdi¹, Seyyed Javad Ziaolhagh²

1. Department of Exercise Physiology, Faculty of Physical Education and Sport Sciences, Ayatollah Amoli Branch, Islamic Azad University, Amol, Iran.
2. Department of Exercise Physiology, Shahrood Branch, Islamic Azad University, Shahrood, Iran.



Citation Javaheri Houshi F, Abbassi-Daloi A, Abdi A, Ziaolhagh SJ. [Toxicity Effect of Intraperitoneal Injection of Chemical and Biological Nanosilver on the Structure of Cardiac Tissue Following an Aerobic Training Course in Male Wistar Rats (Persian)]. Quarterly of "The Horizon of Medical Sciences". 2019; 25(3):??.

doi <https://doi.org/10.32598/hms.25.3.172>



Received: 12 Nov 2018
Accepted: 12 Mar 2019
Available Online: 01 Jul 2019

Key words:

Exercise, Silver nanoparticles, Toxicity, Heart tissue, Rats

ABSTRACT

Aims Silver nanoparticles are among the most valuable products of nanoscale technology, widely used in various sciences. The present study investigated the effects of biochemical silver nanoparticles on the structure of the heart tissue of non-observatory rats in the course of aerobic training.

Methods & Materials In this experimental study, 30 male Wistar rats aged 8 to 12 weeks and weighing 34.9 ± 202 g were studied. The rats were randomly divided into 6 groups of control, aerobic training, aerobic training, and nanobiological injection, aerobic and-nanochemical injection, nanobiological injection, and nanochemical injection. Chemical and biological silver was injected intraperitoneally after a period of aerobic training. The specimens were discarded after 48 hours, and the heart tissue was removed.

Findings The obtained results revealed the tissue changes, including irregularities and the convergence of chemical nanosilver group significantly increased, compared to the controls. Additionally, in the biological group, there was a slight dispersion of blood in some areas. Following the aerobic training and injection of toxic nanosilver, there was no irregularities, detachment, and hypertension. Only in some areas, sporadically, the accumulation of blood cells was observed in the aerobic training and nanochemical groups.

Conclusion More tissue damage occurred in chemical silver nanoparticles, than the biological nanoparticle. Possibly, aerobic training can be highly predictive of these effects.

Extended Abstract

1. Introduction

Nanoparticles have unique biochemical properties. These properties are not even found in the materials from which they are derived. The small size and high surface

area of the nanoparticles increase their chemical activities and allow them to act as a high-performance catalyst [1, 2]. Such increased biochemical activities of many nanoparticles have led to their widespread applications; i.e., drug delivery, vaccination, and the diagnosis or treatment of numerous diseases [3, 4]. As the applications of silver nanoparticles increase, the odds of human exposure

* Corresponding Author:

Asieh Abbassi-Daloi, PhD.

Address: Department of Exercise Physiology, Faculty of Physical Education and Sport Sciences, Ayatollah Amoli Branch, Islamic Azad University, Amol, Iran.

Tel: +98 (11) 43217126

E-mail: abbasi.daloi@gmail.com

to these substances enhance [8, 9]. Oxidative stress induced by oxygen free radicals is among the main pathological factors in many diseases [18, 19].

There have been few studies on the toxicity effects of nanosilver following an exercise program on body tissues. Vasili et al. explored the impact of aerobic exercise on hepatotoxicity induced by iron oxide nanoparticles in Wistar rats. They reported lower hepatic tissue damage and elevated liver enzymes in the low-intensity aerobic exercise group [21]. Silver nanoparticles account for 56% of the world's nanoparticles; however, few studies have been conducted on the effects of exercising on preventing the toxicity of nanoparticles on body tissues. Thus, this study aimed to evaluate the toxicity effect of chemical and biological nanosilver following an aerobic exercise course on the structure of cardiac tissue.

2. Methods

This experimental study was conducted on male Wistar rats at Islamic Azad University of Shahrood Branch in 2018. Thirty male Wistar rats were randomly assigned into six groups of control, Aerobic Exercise (AE), Aerobic Exercise-and NanoBiological Injection (AE + NB), Aerobic Exercise -NanoChemical Injection (AE+NCH), Nano-Biological Injection (NB), and NanoChemical Injection (NCH). (Table 1 & 2 & Figure 1). Chemical and biological silver nanoparticles were injected intraperitoneally at a toxic dose after a period of aerobic training [25].

3. Results

The obtained results suggested that tissue changes, including irregularity and coagulation types, significantly increased in the NCH group, compared to the controls. Moreover, in the NB group, some scattered blood droplets were observed in some areas. Following aerobic exercise and the injection of toxic nanosilver in the NB group, no irregularity, isolation, and hyperemia were observed. In AE + NCH group, scattered blood cell aggregation was observed in some areas.

4. Discussion

The study results were consistent with those of Naghsh et al. [27]. They reported a slow change in the core and fibers of cardiac muscle after injecting a toxic dose of nanosilver; possibly indicating the onset of apoptosis. In our study, structural changes in cardiac tissue, cardiac muscle cells, and hyperemia were observed in the NCH group.

Song et al. argued that the toxic effects of silver nanoparticles are probably due to their effects on cell viability, oxidative stress, and cell cycle. The viability of cells and their metabolism are reduced by exposure to the toxic silver nanoparticles, leading to membrane damage and the reduced activity of superoxide dismutase and glutathione peroxidases [27].

Another study indicated increased apoptosis and tissue necrosis following the use of silver nanoparticles in tissues like lung and heart [28]. This impact of chemical nanosilver may be due to the use of regenerative agents for their

Table 1. Aerobic training protocol

Week	Exercise Speed (m/min)	Vo2max (≈%)	Exercise Duration (min)
1	15	55	15
2	15	55	15
3	20	70	20
4	20	70	25
5	25	78	30
6	25	85	40
7	30	85	50
8	30	85	60
9	30	85	60
10	30	85	60

Table 2. Rating changes in cardiac tissue variables

Group	Structural Change of Heart Tissue	Muscle Cells	Necrosis	Inflammation	Hyperemia
Control	0	0	0	0	0
AE	0	0	0	0	0
NB	1	0	0	0	1
NCH	2	2	0	0	2
AE + NB	1	0	0	0	0
AE + NCH	2	1	0	0	1

Quarterly of
The Horizon of Medical Sciences

*Changes are rated on a scale from 0 to 3; 0=No change, 1=Slight change, 2=Moderate change, 3=Severe change

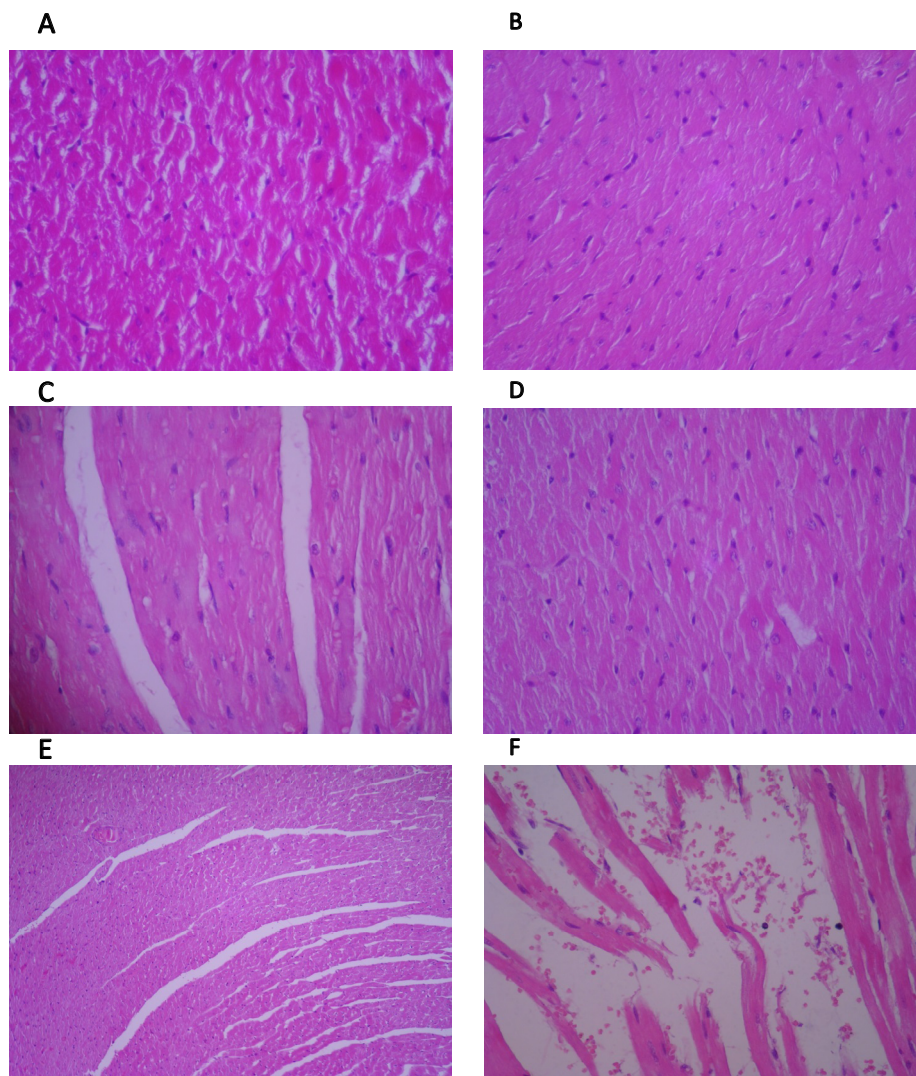


Figure 1. Histological section of the rat heart (hematoxylin & eosin staining ×400)

A: Control; B: AE; C: NB; D:NCH; E: AE+NB; F: AE + NCH

Quarterly of
The Horizon of Medical Sciences

products which have potential risks to human health and the environment [29].

The obtained data are also consistent with the findings of Wisløff et al. [30]. Their study on rats revealed a 15% reduction in left ventricular hypertrophy after myocardial infarction; 15% and 12% reductions in the length and width of myocytes after aerobic exercise, respectively; and a 60% improvement in cardiac muscle contraction in people with myocardial infarction. They revealed the positive effect of aerobic exercise on heart regeneration and increased Ca^{2+} sensitivity on myocardial contractile [30].

It is suggested that by varying the dose of the chemical and biological silver nanoparticles, cardiac tissue structural parameters be measured after aerobic exercise. A limitation of the present study was disregarding the measurement of other structural parameters of cardiac tissue.

5. Conclusion

Biological and chemical nanosilver can damage the cardiac muscle tissue and cause necrosis and hyperemia in the heart tissue. Moreover, chemical silver nanoparticles appear to cause more damage to the heart tissue, compared to biological silver nanoparticles. Eventually, aerobic training can probably prevent these adverse effects to a large extent.

Ethical Considerations

Compliance with ethical guidelines

This study was performed according to the guidelines for laboratory animals of Islamic Azad University of Shahrood Branch (Code: 94.F.514.77).

Funding

This study was extracted from a Ph.D. thesis written by Forough Javaheri Houshi approved by the Department of Exercise Physiology, Faculty of Physical Education and Sport Sciences at Islamic Azad University of Ayatollah Amoli Branch.

Authors' contributions

All authors contributed in preparing this article.

Conflicts of interest

The authors declare no conflicts of interests.

This Page Intentionally Left Blank

بررسی اثر سمیت تزریق درون صفاقی نانوقره شیمیایی و بیولوژیکی بر ساختار بافت قلب، متعاقب یک دوره تمرین هوازی در موش‌های نر ویستار

فروغ جواهری هوشی^۱، *آسیه عباسی دلویی^۱،^۱ احمد عبدی^۱، سید جواد ضیاءالحق^۲

۱- گروه فیزیولوژی ورزشی، دانشکده تربیت‌بدنی، واحد آیت‌الله آملی، دانشگاه آزاد اسلامی، آمل، ایران.

۲- گروه فیزیولوژی ورزشی، واحد شاهرود، دانشگاه آزاد اسلامی، شاهرود، ایران.

چکیده

تاریخ دریافت: ۲۱ آبان ۱۳۹۷

تاریخ پذیرش: ۲۱ اسفند ۱۳۹۷

تاریخ انتشار: ۱۰ تیر ۱۳۹۸

اهداف: نانوذرات نقره یکی از محصولات باارزش تکنولوژی نانو هستند که امروزه کاربردهای گسترده در علوم مختلف پیدا کرده‌اند. هدف از انجام این تحقیق بررسی اثر سمیت نانوذرات نقره شیمیایی و بیولوژیکی بر ساختار بافت قلب رت‌های نر ویستار، متعاقب یک دوره تمرین هوازی است.

مواد و روش‌ها: در این مطالعه تجربی ۳۰ سر موش صحرایی نژاد نر ویستار با سن ۸ تا ۱۲ هفته و میانگین وزن $20 \pm 24/9$ گرم به طور تصادفی در شش گروه کنترل، تمرین هوازی، تمرین هوازی و نانوبیولوژیک، تمرین هوازی و نانوشیمیایی، نانوبیولوژیک و نانوشیمیایی تقسیم شدند. نانوذره نقره شیمیایی و بیولوژیک بعد از یک دوره تمرین هوازی، در دز سمی به طریق درون صفاقی تزریق شد. نمونه‌ها پس از ۴۸ ساعت بیهوش شدند و کالبدشکافی انجام و بافت قلب برداشته شد.

یافته‌ها: نتایج نشان داد تغییرات بافتی، شامل بی‌نظمی و از هم‌گسیختگی در گروه نانوقره شیمیایی در مقایسه با گروه کنترل به میزان قابل توجهی افزایش یافت. همچنین در گروه نانوبیولوژیک اندکی خون در برخی نواحی به صورت پراکنده دیده شد. متعاقب تمرین هوازی و تزریق نانوقره سمی در گروه بیولوژیک بی‌نظمی، جداشدگی و پرخونی مشاهده نشد. در گروه تمرین هوازی و نانوشیمیایی تنها در برخی نواحی و به صورت پراکنده تجمع سلول‌های خونی مشاهده شد.

نتیجه‌گیری: با توجه به یافته‌های تحقیق حاضر، به نظر می‌رسد نانوذره نقره شیمیایی موجب آسیب بیشتر بافت قلب نسبت به نانوذره نقره بیولوژیکی می‌شود و تمرین هوازی احتمالاً می‌تواند از این اثرات به میزان زیاد پیشگیری کند.

کلیدواژه‌ها:

تمرین، نانوذرات نقره، سمیت، بافت قلب، موش صحرایی

مقدمه

ضدویروسی دارند و ضد تک‌یاخته‌ها هستند؛ به طوری که با افزودن مقدار اندکی از این نانوذرات در پوشش‌ها می‌توان سطوح ضد میکروبی ایجاد و آلودگی‌ها را برطرف کرد [۷-۵]. با افزایش کاربردهای نانوذرات نقره، احتمال در معرض قرار گرفتن انسان با این مواد نیز افزایش می‌یابد [۹، ۸]. تاکنون اثرات سمی برخی از نانومواد تا حدودی ثابت شده و همین مسئله استفاده از آن‌ها را تا حدودی محدود کرده است [۱۰].

نانوذرات ممکن است از مسیرهای متفاوت وارد بدن شوند گزارش شده است نانوذرات نقره هنگامی که از راه دهانی، تنفسی یا زیر پوستی مصرف شوند، به جریان خون وارد شده و در بعضی از اندام‌های بدن انباشته می‌شوند و موجب مسمومیت کبدی یا کلیوی یا سلول‌های خونی می‌شوند [۱۵-۱۱].

سمیت نانوقره به علت تولید گونه‌های آزاد اکسیژن است. این مواد واسطه‌های شیمیایی با نیمه عمر پایینی هستند که

نانوذرات ویژگی‌های فیزیکی و شیمیایی منحصر به فردی دارند؛ به طوری که حتی این خصوصیات در موادی که از آن‌ها مشتق می‌شوند، یافت نمی‌شود. اندازه کوچک و مساحت سطحی بالای نانوذرات، سبب افزایش فعالیت شیمیایی آن‌ها می‌شود و به آن‌ها اجازه می‌دهد به عنوان یک کاتالیزست با کارایی بالا عمل کنند [۲، ۱]. این افزایش در فعالیت شیمیایی و فیزیکی، در بسیاری از نانوذرات به کاربردهای گسترده آن‌ها در فرایندهایی نظیر انتقال داروها، واکسن، تشخیص یا درمان انواعی از بیماری‌ها منجر شده است [۴، ۳].

نانوذرات نقره یکی از محصولات باارزش تکنولوژی نانو هستند که امروزه کاربردهای فراوانی در علوم مختلف، به ویژه بیولوژی و پزشکی پیدا کرده‌اند. آن‌ها خاصیت ضد میکروبی، ضد قارچی،

* نویسنده مسئول:

دکتر آسیه عباسی دلویی

نشانی: آمل، دانشگاه آزاد اسلامی، واحد آیت‌الله آملی، دانشکده تربیت‌بدنی، گروه فیزیولوژی ورزشی.

تلفن: ۴۳۲۱۷۱۲۶ (۹۱۱) +۹۸

پست الکترونیکی: abbasi.dalooi@gmail.com

پلاکتی و خروج فسفاتیدیل سرین را نشان دادند که با نتایج مطالعات برون تنی سازگار است [۲۴].

نانوذرات نقره همچون دیگر بیوموادها، قادر به ایجاد اثرات سمی در موجودات زنده هستند. سمیت ایجادشده با این ذرات به ویژگی و نوع آن‌ها بستگی دارد. نانوذرات نقره به روش‌های فیزیکی، شیمیایی و بیولوژیکی تولید می‌شوند و سمیت آن‌ها با توجه به عواملی همچون نوع کاربرد، ویژگی ذرات مانند شکل، اندازه، غلظت و ترکیب شیمیایی و سیستم زنده درگیر (گیاه، جانور، انسان، میکروارگانیسم) متفاوت است. تاکنون مطالعات محدودی روی تأثیر نانوذرات نقره بر سیستم قلبی عروقی انجام شده است و هنوز ابعاد بسیاری از برهم کنش نانوذرات با اعضای مختلف بدن مانند قلب ناشناخته باقی مانده است.

بنابراین باید به جنبه‌های ایمنی نانومواد بر سیستم قلبی عروقی توجه شود. از آنجایی که نانوذرات نقره ۵۶ درصد از سهم نانوذرات جهان را به خود اختصاص داده‌اند و تاکنون مطالعات محدودی روی اثر تمرینات ورزشی در پیشگیری از سمیت نانوذرات بر بافت‌های بدن انجام گرفته است، استفاده از فعالیت بدنی با توجه به اثرات بالقوه مفید آن می‌تواند بر این امر مفید باشد. بنابراین انجام تحقیق در این زمینه ضروری به نظر می‌رسد. بنابراین هدف تحقیق حاضر مطالعه اثر سمی نانوذره شیمیایی و بیولوژیکی، متعاقب یک دوره تمرین هوازی بر ساختار بافت قلب است.

مواد و روش‌ها

در این تحقیق از ۳۰ سر موش نژاد ویستار تهیه شده از آزمایشگاه دانشگاه آزاد اسلامی واحد شاهرود با میانگین وزنی ۱۷۰ تا ۲۶۰ گرم که هر هفته به طور دقیق با وزنه مخصوص AND HT-300 مدل Max 3100g d=1g وزن می‌شدند، استفاده شد. رت‌ها در قفسه‌های تمیز و شفاف تحت شرایط استاندارد با حرارت بین ۲۰ تا ۲۵ درجه سانتی‌گراد، رطوبت بین ۴۰ تا ۶۰ درصد با دسترسی به غذای فشرده و آماده مخصوص موش، ساخت کارخانه خوراک گرگان و آب مصرفی تصفیه شده شهری در ظرف آبخوری از جنس PVC، نگهداری شدند. غذای رت پلیت است.

رت‌ها به طور تصادفی به شش گروه مساوی تقسیم شدند: گروه هوازی ($n=5$)، گروه هوازی با نانوبیولوژیک ($n=5$)، گروه هوازی با نانوشیمیایی ($n=5$)، گروه نانوبیولوژیک ($n=5$)، گروه نانوشیمیایی ($n=5$) و گروه کنترل ($n=5$). به گروه‌های دریافت کننده نانوذرات نقره بیولوژیک و شیمیایی، به ازای هر ۲۵۰ گرم وزن، پنج سی‌سی (طی ۱۰ روز) تزریق شد. گروه‌های تمرین به مدت ۱۰ هفته (یک جلسه تمرین در هر روز) روی تردمیل مخصوص جوندگان (ساخت دانشگاه آزاد اسلامی واحد شاهرود) و بر اساس برنامه تمرین هوازی (جدول شماره ۱) تمرین کردند هر هفته وزن کشی شدند [۲۵].

در مسیرهای متابولیکی همه سلول‌های هوازی از اکسیژن مشتق می‌شوند. رادیکال‌های آزاد به خاطر داشتن الکترون جفت نشده بسیار واکنش پذیر و قادرند برای جبران کمبود اکسیژن خود، به ماکرومولکول‌های زیستی نظیر آمینواسیدها یا پروتئین‌ها، قندها، لیپیدها و اسیدهای نوکلئیک حمله کنند و با آسیب شدید ساختار و عملکرد سلولی، نهایتاً سبب مرگ زودرس سلولی شوند [۱۷، ۱۶].

بدن انسان یک سیستم دفاعی برای مقابله با رادیکال‌های آزاد موسوم به سیستم آنتی‌اکسیدانت دارد، نبود تعادل بین میزان رادیکال آزاد تولیدشده و ظرفیت آنتی‌اکسیدانتی باعث استرس اکسیداتیو می‌شود [۱۸، ۱۷]. هم‌اکنون استرس اکسیداتیو القاشده با رادیکال‌های آزاد اکسیژن، به عنوان یکی از مهم‌ترین عوامل پاتولوژی در بسیاری از بیماری‌ها محسوب می‌شود [۱۸، ۱۹]. مطالعات نشان داده‌اند نانوذرات نقره نیز به طور معنی داری، مرگ سلولی را از طریق سازوکارهای مرتبط با استرس اکسیداتیو که موجب آسیب‌رساندن به DNA در سلول‌های پستانداران می‌شود، افزایش می‌دهد [۱۰].

بسیاری از مطالعات آزمایشگاهی وابسته به دز نانوذرات نقره را در سمیت آن تأیید کرده‌اند. ویژگی اتصال به غشای سلولی با نانوذرات نقره، نفوذپذیری غشا را تغییر می‌دهد و با تولید گونه‌های اکسیژن آزاد، آنزیم‌های سلولی را غیرفعال می‌کند این خصوصیت ممکن است تأثیرات منفی بر سلامتی و محیط داشته باشد و به سمیت بالا منجر شود [۲۰]. مطالعات معدودی درباره تأثیر سمیت نانوذرات نقره بعد از یک دوره ورزش بر بافت‌های بدن صورت گرفته است. در مطالعه وسیلی^۱ و دیگران با عنوان «اثر تمرین هوازی بر سمیت کبدی ناشی از نانوذره اکسید آهن در رت‌های ویستار» نتایج بیانگر آسیب به بافت کبدی و افزایش سطوح آنزیم‌های کبدی بود که در گروه تمرین کم‌شدت هوازی کاهش در آسیب سلول‌های کبدی مشاهده شد [۲۱].

قلب، یک هدف خاص برای نانوذرات است. به اثبات رسیده است که قرار گرفتن در معرض این ذرات تأثیر منفی بر سلامت قلب و عروق می‌گذارد و باعث گسترش انفارکتوس میوکارد، اختلال در عملکرد الکتریکی قلب و افزایش مداوم در سیتوکین‌های پروتئینی التهابی گردش خون می‌شود [۲۲، ۲۳]. کاهش ضربان قلب متناسب با غلظت، نشأت برون‌شامه‌ای، ریخت‌شناسی قلبی ناهنجار، نقص‌های گردش جریان خون و بی‌نظمی ضربان قلب از جمله عوارض مواجهه با ذرات نانوذرات نقره است.

نتایج مطالعات حاکی از آن است که نانوذرات نقره با اثر گذاشتن بر فرایند رگ‌زایی، تأثیرات مشخص بر بیماری‌های قلبی عروقی دارند. موش‌هایی که در حالت درون تنی در معرض نانوذرات نقره قرار گرفتند تشکیل لخته‌های رگی شدیدتر، تجمع

1. Vasili

مشاهدات میکروسکوپی و تهیه فتومیکروگراف صورت گرفت. در هر لام در زیر میکروسکوپ و با بزرگ‌نمایی ۴۰۰، حداقل چهار زمینه مشاهده شد و از آن‌ها عکس برداری شد.

در هر زمینه تعداد سلول‌های تغییر یافته شمارش شد و درجه تغییرات سلولی و بافتی از شدت صفر تا ۳ (درجه صفر، مشاهده نکردن تغییر؛ درجه ۱، تغییرات خفیف؛ درجه ۲، تغییرات متوسط و درجه ۳، تغییرات شدید درجه بندی شدند). در متغیر تغییرات سلولی مشاهدات شامل تغییر در شکل ظاهری سلول، اندازه، رنگ و میزان سیتوپلاسم، رنگ و شکل هسته و تغییرات نکروتیک (درجات مرگ سلولی) بود و در متغیر التهاب وجود سلول‌های التهابی در ناحیه بررسی شد.

یافته‌ها

در بررسی وزن حیوانات مطالعه شده تفاوت معنی‌داری در بین گروه‌ها و همچنین قبل و بعد از تزریق نانوقره بیولوژیک و شیمیایی سمی مشاهده نشد. در نمونه‌های گروه کنترل مشخصات بافت قلب کاملاً عادی بود و سلول‌های عضلانی آن نظم و انسجام طبیعی داشتند. انشعابات عضلانی، اتصالات سلولی و شکل سلول طبیعی و سلول عضلانی قلبی سیتوپلاسم اسیدیوفیل و هسته مشخص داشت و اثری از فرایند غیرطبیعی در آن وجود نداشت. بافت قلب در گروه هوازی، در مقایسه با گروه کنترل تغییر خاصی نداشت. سلول‌های عضلانی انسجام و نظم داشتند و تنها مقداری فواصل بین سلولی در بافت دیده می‌شد (تصویر شماره ۱، قسمت A و B).

نتایج مطالعه حاضر حاکی از آن است که در گروه بیولوژیک به طور کل در بافت اثرات نظم و انسجام سلولی دیده می‌شود. گرچه

نانوقره نقره استفاده شده در تحقیق حاضر از دانشکده علوم پزشکی دانشگاه آزاد اسلامی واحد شاهرود، به صورت مایع و به میزان ۶۰ سی‌سی خریداری شده است. نانوقره مذکور بر اساس مجاورت با نمک نترات نقره در محیط کشت قارچ فیوزاریم آکسیسپورم^۲ تولید شد و سپس با استفاده از میکروسکوپ الکترونی عبوری، پراش اشعه ایکس و جذب نوری اسپکتروفتومتری، تولید آن‌ها اثبات شد و اندازه نانوذرات نقره بین ۴۰ تا ۵۰ نانومتر و به شکل کره‌ای تشخیص داده شد [۲۶].

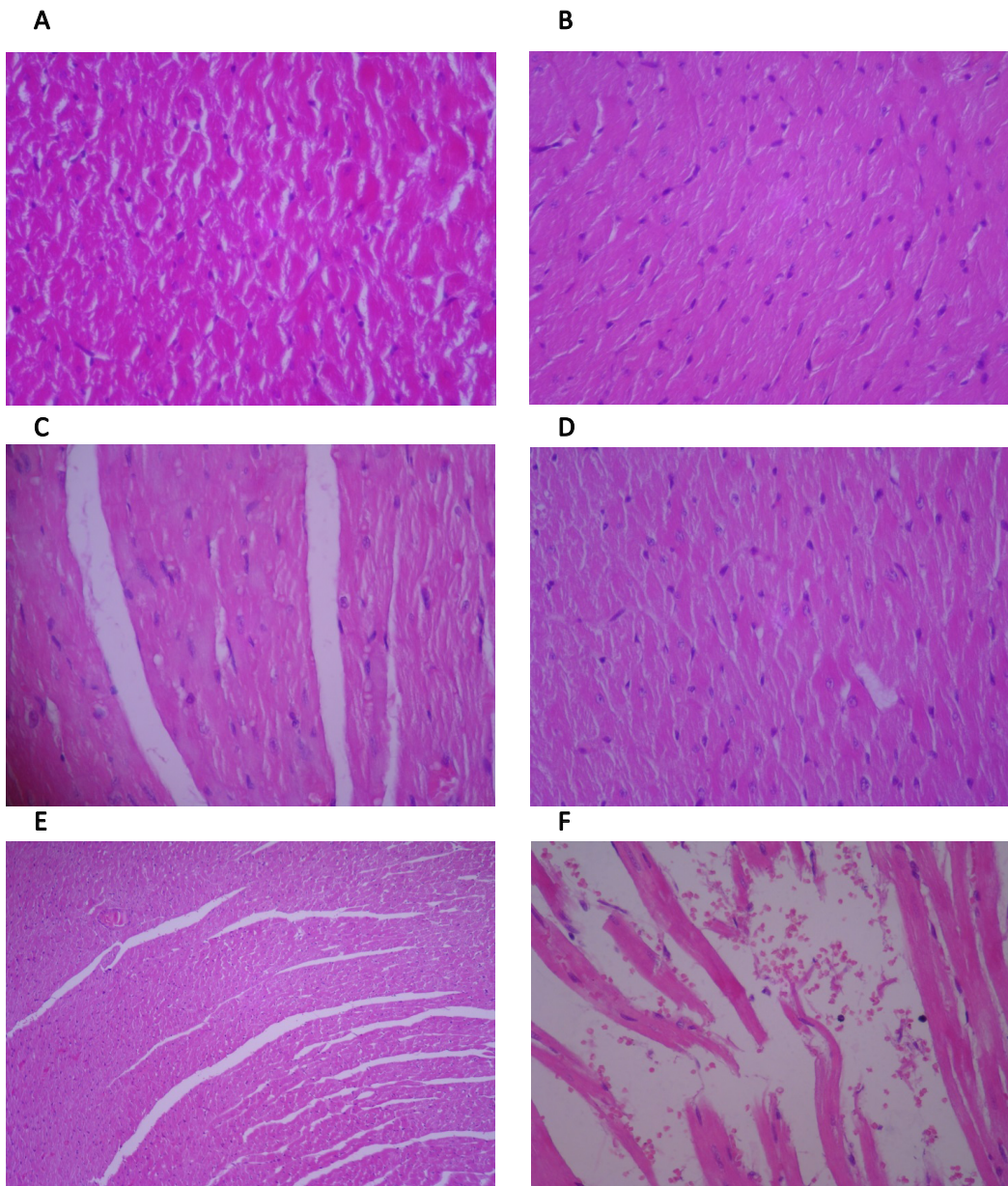
پس از انجام تمرین هوازی نانوذرات نقره بیولوژیک و شیمیایی (با توجه به وزن نمونه‌ها و تعیین ۱۰ درصد مقدار خون که دز نانوقره است و دوبرابر آن دز سمی بیولوژیک و شیمیایی) در سه نوبت، یک روز در میان و هر نوبت ۱/۷ میلی‌لیتر به طریق درون صفاقی تزریق شد. پس از ۴۸ ساعت از آخرین تزریق رت‌ها با استفاده از دستگاه دسیکاتور و با کلروفرم محصول شرکت مرک آلمان بیهوش شدند. با ثابت کردن حیوان روی تخته جراحی جوندگان، کالبد شکافی انجام و بلافاصله بافت قلب برداشته شد و با در نظر گرفتن موازین اخلاقی نگهداری حیوانات، بافت مدنظر در محلول فرمالین ۱۰ درصد ثابت شده و سپس برای انجام روش‌های بافت‌شناسی آماده شدند.

برش‌ها با هماتوکسیلین وائوزین رنگ آمیزی و مطالعه شدند. برای ارزیابی مقاطع تهیه شده از میکروسکوپ استفاده شد و از تمامی لام‌ها تصویر تهیه شد. متغیرهای ارزیابی شده در بافت قلب شامل تغییرات کلی بافت قلب، سلول‌های عضلانی، نکروز، التهاب و پرخونی بود که شدت و درجه تغییرات مذکور بر اساس

2. Fusarium oxysporum

جدول ۱. پروتکل تمرین هوازی

مدت تمرین (دقیقه)	درصد vo^2max	سرعت تمرین (متر بر دقیقه)	هفته‌های تمرین
۱۵	۵۵%	۱۵	۱
۱۵	۵۵%	۱۵	۲
۲۰	۷۰%	۲۰	۳
۲۵	۷۰%	۲۰	۴
۳۰	۷۸%	۲۵	۵
۴۰	۸۵%	۲۵	۶
۵۰	۸۵%	۳۰	۷
۶۰	۸۵%	۳۰	۸
۶۰	۸۵%	۳۰	۹
۶۰	۸۵%	۳۰	۱۰



افتخ دانش

تصویر ۱. مقطع بافت‌شناسی قلب موش صحرایی (رنگ‌آمیزی هماتوکسیلین و ائوزین $\times 400$)

A. گروه کنترل؛ B. گروه هوازی؛ C. گروه بیولوژیک؛ D. گروه شیمیایی؛ E. گروه هوازی بیولوژیک؛ F. گروه هوازی شیمیایی

بافت میزان زیادی پرخونی همراه با پراکندگی سلول‌های خونی و پخش‌شدگی خون مشاهده شد (تصویر شماره ۱، قسمت C و D). همچنین در نمونه‌های گروه هوازی بیولوژیک تنها در برخی نواحی بافت، از هم‌گسیختگی اندکی مشاهده شد. نظم در اغلب نواحی وجود داشت و سلول‌های عضلانی قلبی شکل مناسب همراه با هسته روشن و سیتوپلاسم منظم و یکنواخت داشتند.

اثری از پرخونی و التهاب در بافت مشاهده نشد. در فواصل بین‌سلولی عضلانی نیز سلول‌های بافت هم‌بندی به تعداد مناسب و هسته‌های مشخص قابل رؤیت هستند. نتایج نشان داد در نمونه‌های گروه هوازی شیمیایی، تغییرات بافتی نسبت به گروه

بر میزان فواصل بین‌سلولی افزوده شده و جداسدگی بافتی رؤیت می‌شود، سلول‌های عضلانی سیتوپلاسم یکنواخت و هسته روشن و مشخص دارند. سلول‌های هم‌بندی نیز در فواصل بین سلول‌های عضلانی با تعداد و شکل مناسب دیده می‌شوند. تنها مقدار اندکی خون در برخی نواحی به صورت پراکنده دیده می‌شود، در حالی که در نمونه‌های گروه شیمیایی اثرات بی‌نظمی و از هم‌گسیختگی به میزان قابل توجهی در بافت افزایش یافته است.

اگرچه ستون‌های عضلات قلب شکل مناسب دارند، انشعابات آن‌ها اندک است. در برخی نواحی بر میزان تخریب افزوده شده و مشاهدات، گواهِ پارگی و جداسدگی سلولی است. همچنین در

جدول ۲. تفکیک و درجه‌بندی تغییرات پدیدآمده در متغیرهای ارزیابی شده بافت قلب

گروه	تغییر ساختاری بافت قلب	سلول‌های عضلانی	نکروز	التهاب	پرخونی
کنترل	۰	۰	۰	۰	۰
هوازی	۰	۰	۰	۰	۰
بیولوژیک	۱	۰	۰	۰	۱
شیمیایی	۲	۲	۰	۰	۲
هوازی بیولوژیک	۱	۰	۰	۰	۰
هوازی شیمیایی	۲	۱	۰	۰	۱

افتخار دانش

توضیح: تغییرات پدیدآمده و مشاهده‌شده از عدد صفر تا ۳ درجه‌بندی شده است. درجه صفر بیانگر مشاهده‌نشدن تغییر، درجه ۱ بیانگر تغییرات خفیف، درجه ۲ بیانگر تغییرات متوسط و درجه ۳ بیانگر تغییرات شدید هستند.

بی‌نظمی و از هم گسیختگی به میزان قابل توجهی در بافت افزایش یافته است. اگرچه ستون‌های عضلات قلب شکل مناسب دارند، اما انشعابات آن‌ها اندک است. در برخی نواحی بر میزان تخریب افزوده شده و مشاهدات، گواهِ پارگی و جداسازی سلولی است. همچنین در بافت میزان زیادی پرخونی، با پراکندگی سلول‌های خونی و پخش‌شدگی خون در بافت همراه است.

نتیجه این مطالعه با یافته‌های نقش و همکاران همسو است که در مطالعه‌ای نشان دادند تغییر در هسته و فیبرهای عضله قلب در دُز سمی نانوقره، احتمالاً نشان‌دهنده شروع آسیب بافتی از نوع آپوپتوز است [۲۷]. به طوری که در این تحقیق نیز تغییر ساختاری در بافت قلب، سلول‌های عضلانی قلب و پرخونی در گروه شیمیایی مشاهده شد. لینگ سانگ^۳ و همکاران در مطالعه‌ای نشان دادند اثرات سمی نانوذرات نقره به احتمال زیاد به علت تأثیر بر زیست‌پذیری سلولی، استرس اکسیداتیو و چرخه سلولی است. قابلیت زنده‌ماندن سلول‌ها و حفظ متابولیسم آن‌ها در اثر دُز سمی نانوقره کاهش می‌یابد و به آسیب‌غشایی و کاهش فعالیت سوپراکسیداز، دسموتاز، گلوٲیون منجر می‌شود [۲۷].

یافته‌های دیگر نیز نشان‌دهنده افزایش آپوپتوز و نکروز بافتی به دنبال مصرف نانوذرات نقره در بافت‌هایی همچون ریه و قلب هستند [۲۸]. نتایج تحقیق مذکور نشان داد در گروه تزریق داخل صفاقی نانوقره شیمیایی در مقایسه با نانوقره بیولوژیک، بی‌نظمی و از هم گسیختگی بافت قلب به میزان قابل توجهی افزایش یافته است، اگرچه ستون‌های عضلات قلب شکل مناسب دارند، اما انشعابات آن‌ها اندک است. در برخی نواحی بر میزان تخریب افزوده شده و مشاهدات گواهِ پارگی و جداسازی سلولی است. همچنین در بافت میزان زیادی پرخونی همراه با پراکندگی سلول‌های خونی و پخش‌شدگی خون در بافت دیده می‌شود.

دریافت‌کننده دز شیمیایی، التهاب کمتری دارند؛ به طوری که از شدت بی‌نظمی و جداسازی به صورت غیرمحسوس کاسته می‌شود و بافت ستون‌ها و میدان‌های سلولی مشخصی دارد. از میزان پرخونی نیز کاسته شده است و تنها در برخی نواحی و به صورت پراکنده سلول‌های خونی تجمع دارند و در بافت تغییرات واکوئولار به صورت اندک و پراکنده وجود دارد (تصویر شماره ۱، قسمت E و F). تفکیک و درجه‌بندی تغییرات پدیدآمده در متغیرهای ارزیابی شده بافت قلب، در گروه‌های مختلف در جدول شماره ۲ نشان داده شده است.

بحث

نتایج تحقیق حاضر نشان داد در نمونه‌های گروه کنترل مشخصات بافت قلب کاملاً عادی است و سلول‌های عضلانی آن نظم و انسجام طبیعی دارند. انشعابات عضلانی، اتصالات سلولی و شکل سلول طبیعی و سلول عضلانی قلبی، سیتوپلاسم اسیدوفیل و هسته مشخص دارد و اثری از فرایند غیرطبیعی در آن وجود ندارد. در نمونه‌های گروه هوازی مشخصات بافت قلب در مقایسه با گروه کنترل تغییر خاصی را نشان نمی‌دهد. سلول‌های عضلانی انسجام و نظم دارند و تنها مقداری فواصل بین سلولی در بافت دیده می‌شود. شمای سلولی، طبیعی و هسته سلول عضلانی مشخص است و تنها مقداری بر رنگ اسیدوفیل سیتوپلاسم افزوده شده است.

در نمونه‌های گروه بیولوژیک به طور کل در بافت، اثرات نظم و انسجام سلولی دیده می‌شود. گرچه بر میزان فواصل بین سلولی افزوده شده و جداسازی بافتی رویت می‌شود، سلول‌های عضلانی سیتوپلاسم یکنواخت و هسته روشن و مشخص دارند. سلول‌های هم‌بندی نیز در فواصل بین سلول‌های عضلانی با تعداد و شکل مناسب دیده می‌شوند. مقدار اندکی خون در برخی نواحی و به صورت پراکنده دیده می‌شود. در نمونه‌های گروه شیمیایی اثرات

3. Ling Sang

می‌شود. همچنین به نظر می‌رسد نانوذره نقره شیمیایی، موجب آسیب بیشتر بافت قلب نسبت به نانوذره نقره بیولوژیکی می‌شود و تمرین هوازی احتمالاً می‌تواند از این اثرات به میزان زیاد پیشگیری کند.

ملاحظات اخلاقی

پیروی از اصول اخلاق پژوهش

این مطالعه بر اساس دستورالعمل کار با حیوانات آزمایشگاهی دانشگاه آزاد شاهرود با کد شماره ۵۱۴/۷۷/۹۴/ف انجام شده است. همچنین همه آزمایش‌ها بر اساس خط مشی‌های قرارداد هلسینکی اجرا شد.

حامی مالی

این تحقیق مستخرج از رساله دکترای فروغ جواهری هوشی، در گروه فیزیولوژی ورزشی، دانشکده تربیت بدنی، واحد آیت‌الله آملی، دانشگاه آزاد اسلامی، آمل که با حمایت معاونت محترم پژوهشی دانشگاه آزاد اسلامی واحد آیت‌الله آملی انجام شده است.

مشارکت نویسندگان

تمام نویسندگان در آماده‌سازی این مقاله مشارکت داشته‌اند.

تعارض منافع

طبق نظر نویسندگان هیچ‌گونه تعارض منافی در این مقاله وجود ندارد.

این تأثیر نانوقره شیمیایی ممکن است به علت استفاده از عوامل احیاکننده در تولید نانوقره شیمیایی باشد که می‌تواند برای سلامتی انسان و محیط زیست خطرات بالقوه داشته باشد. با این حال، نانوذرات نقره زیستی به علت وجود مواد و ترکیبات فعال زیستی از جمله فلاونوئیدها و دیگر متابولیت‌های مؤثر فعال می‌توانند اثرات جانبی کمتری به همراه داشته باشند [۲۹].

در مطالعه حاضر مشاهده شد بعد از ۱۰ هفته تمرین هوازی در اثر تزریق نانوقره سمی بیولوژیک، در نمونه‌های گروه هوازی بیولوژیک، تنها در برخی نواحی بافت از همگسیختگی اندکی مشاهده می‌گردد. نظم در اغلب نواحی بافت وجود دارد و سلول‌های عضلانی قلبی شکل مناسب همراه با هسته روشن و سیتوپلاسم منظم و یکنواخت دارند. اثری از پرخونی و التهاب در بافت مشاهده نمی‌شود. در فواصل بین سلولی عضلانی نیز سلول‌های بافت هم‌بندی به تعداد مناسب و هسته‌های مشخص قابل رؤیت هستند.

تنها در برخی نواحی بافت، از هم‌گسیختگی اندک مشاهده می‌شود. نظم در اغلب نواحی بافت وجود دارد و سلول‌های عضلانی قلبی شکل مناسب، هسته روشن و سیتوپلاسم منظم و یکنواخت دارند. اثری از پرخونی و التهاب مشاهده نشد. در گروه تمرین هوازی و متعاقب آن تزریق نانوشیمیایی نیز از شدت پرخونی کاسته شده و تنها در برخی نواحی بافت، تغییرات واکوتولار به صورت اندک و پراکنده وجود دارد. در نمونه‌های گروه هوازی شیمیایی تغییرات بافتی نسبت به گروه دریافت‌کننده دز شیمیایی، کمی کاهش را نشان می‌دهد؛ به طوری که از شدت بی‌نظمی و جدادگی به صورت غیر محسوس کاسته شده و بافت ستون‌ها و میدان‌های سلولی مشخصی دارد.

از میزان پرخونی نیز کاسته شده است و تنها در برخی نواحی و به صورت پراکنده سلول‌های خونی تجمع دارند. در برخی نواحی بافت، تغییرات واکوتولار به صورت اندک و پراکنده وجود دارد. نتایج با مطالعه ویزولف^۴ و همکاران همسو است. مطالعه آنان روی موش صحرائی انجام شد و نتایج نشان داد ۱۵ درصد کاهش هایپرتروفی بطن چپ پس از انفارکتوس و همچنین ۱۵ و ۱۲ درصد کاهش طول و عرض میوسیت‌ها به ترتیب با ورزش هوازی و ۶۰ درصد بهبود در انقباض عضلانی قلب در افراد مبتلا به سکته قلبی ایجاد شده است. آن‌ها توانستند تأثیر مثبت ورزش هوازی بر بازسازی قلب و افزایش حساسیت Ca^{2+} بر انقباض عضله قلب را نشان دهند [۳۰].

نتیجه‌گیری

نتایج تحقیق نشان داد که نانوقره بیولوژیک و شیمیایی موجب آسیب به بافت عضله قلب و ایجاد نکروز و پرخونی در بافت قلب

References

- [1] Erb U, Aust KT, Palumbo G. Nanostructured materials: Processing, properties and potential applications. New York: Noyes Publications; 2002.
- [2] Goddard WA, Brenner DW, Lyshevski SE, Iafraite GJ. Handbook of nanoscience engineering, and technology. USA: CRC Press; 2002. [DOI:10.1201/9781420040623] [PMID]
- [3] Chen X, Schluesener HJ. Nanosilver: a nanoparticle in medical application. Toxicology Letters. 2008; 176(1):1-12. [DOI:10.1016/j.toxlet.2007.10.004] [PMID]
- [4] Buzea C, Pacheco I, Robbie K. Nanomaterials and nanoparticles: Sources and toxicity. Biointerphases. 2007; 2(4):17-71. [DOI:10.1116/1.2815690]
- [5] Gibbons B, Warner L. The role of antimicrobial silver nanotechnology. Medical Device and Diagnostic Industry Magazine. 2005; 27(5):164-9.
- [6] Panacek A, Kvitek L, Prucek R, Kolar M. et al Silver colloid nanoparticles: synthesis, characterization, and antibacterial activity. The Journal of Physical Chemistry. 2006; 110(33):16248-53. [DOI:10.1021/jp063826h] [PMID]
- [7] Tang J, Xi T. [Status of biological evaluation on silver nanoparticles (Chinese)]. Sheng Wu Yi Xue Gong Cheng Xue Za Zhi. 2008; 25(4):958-61. [PMID]
- [8] Panyala NR, Pena-Mendez EM, Havel J. Silver or silver nanoparticles: A hazardous threat to the environment and human health? Journal of Applied Biomedicine. 2008; 6:117-29. [DOI:10.32725/jab.2008.015]
- [9] Ostiguy C, Soucy B, Lapointe G, Woods C. Health Effects of Nanoparticles Second ed. Montreal: Institut de Recherche Robert-Sauvé en santé et en sécurité du travail; 2008.
- [10] Hamrahi-Michak M, Sadeghi SA, Haghghi H, Ghanbari-Kakavandi Y, Razavi-sheshdeh SA, Noughabi MT, et al. The toxicity effect of cerium oxide NP on blood cells of male rat. Annals of Biological Research. 2012; 3(6):2859-66.
- [11] Ranjbar Sardari RR, Rezaei Zarchi S, Talebi A, Nasri S. et al. Toxicological effects of silver nanoparticles in rats. African Journal of Microbiology Research. 2012; 6(27):5587-93. [DOI:10.5897/AJMR11.1070]
- [12] Parka E, Bae E. Repeated-dose toxicity and inflammatory responses in mice by oral administration of silver nanoparticles. Environmental Toxicology and Pharmacology. 2010; 30(2):162-68. [DOI:10.1016/j.etap.2010.05.004] [PMID]
- [13] Kim YS, Kim JS, Cho HS, Rha DS, et al. Twenty-eight-day oral toxicity, genotoxicity, and gender-related tissue distribution of silver nanoparticles in Sprague-Dawley rats. Inhal. Toxicol. 2008; 20(6):575-83. [DOI:10.1080/08958370701874663] [PMID]
- [14] Hyun JS, Lee BS, Ryu HY, Sung JH, et al. Effects of repeated silver nanoparticles exposure on the histological structure and mucins of nasal respiratory mucosa in rats. Toxicology Letters. 2008; 182(3):24-8. [DOI:10.1016/j.toxlet.2008.08.003] [PMID]
- [15] Warren JS, Johnson KJ, Ward PA. Oxygen Radicals in Cell Injury and Cell Death. Pathology and Immunopathology Research. 1987; 6(6):301-15. [DOI:10.1159/000157061] [PMID]
- [16] Sikka SC, Rajasekaran M, Hellstrom WJ. Role of oxidative stress and antioxidants in male infertility. Journal of Andrology. 1995; 16(6):464-8.
- [17] Agarwal A, Saleh RA, Bedaiwy MA. Role of reactive oxygen species in the pathophysiology of human reproduction. Fertility and Sterility. 2003; 79(4):829-43. [DOI:10.1016/S0015-0282(02)04948-8]
- [18] Ochsendorf FR. Infection in male genital tract and reactive oxygen species. Human Reproduction Update. 1999; 5(5):399-420. [DOI:10.1093/humupd/5.5.399] [PMID]
- [19] Ahn J, Kim J. Mechanisms and consequences of inflammatory signaling in the myocardium. Current Hypertension Reports. 2012; 14(6):510-16. [DOI:10.1007/s11906-012-0309-0] [PMID]
- [20] Almofti MR, Ichikawa T, Yamashita K, Terada H, Shinohara Y. Silver ion induces a cyclosporine a-insensitive permeability transition in rat liver mitochondria and release of apoptogenic cytochrome c. Journal of Biochemistry. 2003; 134(1):43-9. [DOI:10.1093/jb/mvg111] [PMID]
- [21] Vasili A, Sharifi G, Faramarzi M, Noori A, Yazdanshenas S. The effect of aerobic exercise on hepatotoxicity induced by intratracheal instillation of iron oxide nanoparticles in Wistar rats. General Physiology and Biophysics. 2016; 35(1):35-43. [DOI: 10.4149/gpb_2015031] [PMID]
- [22] Shin SH, Ye MK. The effect of nano-silver on allergic rhinitis model in mice. Clinical and Experimental Otorhinolaryngology. 2012; 5(4):222-7. [DOI:10.3342/ceo.2012.5.4.222] [PMID] [PMCID]
- [23] Wang Z, Xia T, Liu S. Mechanisms of nanosilver-induced toxicological effects: more attention should be paid to its sublethal effects. Nanoscale. 2015; 7(17):7470-81. [DOI:10.1039/C5NR01133G] [PMID] [PMCID]
- [24] Lee JH, Kim YS, Song KS, Ryu HR, Sung JH, Park JD, et al. Biopersistence of silver nanoparticles in tissues from Sprague-Dawley Rats. Particle and Fibre Toxicology. 2013; 10(1):36-47. [DOI:10.1186/1743-8977-10-36] [PMID] [PMCID]
- [25] Mogharnasi M, Baya J, Foadoddini M, Salehikia A, Hosseini M, Shahamat Nashtifani F. [The effect of colostrum along with aerobic and anaerobic exercise on lipid peroxidation and total antioxidant capacity of male wistar rats (Persian)]. Armaghane danesh Journal. 2016; 21(3):265-77.
- [26] Pourali P, Yahyaei B. Biological production of silver nanoparticles by soil isolated bacteria and preliminary study of their cytotoxicity and cutaneous wound healing efficiency in rat. Journal of Trace Elements in Medicine and Biology. 2016; 34:22-31. [DOI:10.1016/j.jtemb.2015.11.004] [PMID]
- [27] Naghsh N, Mashayekh A, Khodadadi S. [Effects of silver nanoparticle on lactate dehydrogenase activity and histological changes of heart tissue in male wistar rats (Persian)]. Journal of Fasa University of Medical Sciences/ Winter 2012; 2(4):303-7.
- [28] Akradi L, Sohrabi Haghdoost I, Djeddi AN. Histopathologic and apoptotic effect of nanosilver in liver of broiler chickens. African Journal of Biotechnology. 2012; 11(22):6207-11. [DOI:10.5897/AJB11.1768]
- [29] Martirosyan, A. Bazes, Y. Schneider. Nanotoxicology, 2014; 8(5):573-82. [DOI:10.3109/17435390.2013.812258] [PMID]
- [30] Wisløff U, Loennechen JP, Currie S, Smith GL, Ellingsen Ø. Aerobic exercise reduces cardiomyocyte hypertrophy and increases contractility, Ca²⁺ sensitivity and SERCA-2 in rat after myocardial infarction. Cardiovascular Research. 2002; 54(1):162-74. [DOI:10.1016/S0008-6363(01)00565-X]