

## Research Paper

# Effects of Perinatal and Neonatal Sodium Nitrite on Serum Levels of Uric Acid, Urea, Creatinine, and Tissue Structure of Rats' Offspring Kidneys



Razieh Sanjari<sup>1</sup> , \*Seyyed Ebrahim Hosseini<sup>1</sup>

1. Department of Biology, Faculty of Science, Shiraz Branch, Islamic Azad University, Shiraz, Iran.  
2. Department of Biology, Faculty of Science, Zand Institute of Higher Education, Shiraz, Iran.



**Citation** Sanjari R, Hoseini SE. [Effects of Perinatal and Neonatal Sodium Nitrite on Serum Levels of Uric Acid, Urea, Creatinine, and Tissue Structure of Rats' Offspring Kidneys (Persian)]. Quarterly of "The Horizon of Medical Sciences". 2021; 27(2):214-229. <https://doi.org/10.32598/hms.27.2.1428.15>

**doi** <https://doi.org/10.32598/hms.27.2.1428.15>



Received: 29 Mar 2020

Accepted: 06 Oct 2020

Available Online: 01 Apr 2021

### Keywords:

Sodium nitrite,  
Perinatal, Neonatal  
Creatinine, Urea, Uric  
acid

## ABSTRACT

**Aims** Sodium nitrite is a food preservative that can endanger human health. This study aimed to investigate the perinatal and neonatal effects of sodium nitrite on the functional and tissue structure of rats' offspring kidneys.

**Methods & Materials** In this experimental study, 56 female rats were divided into seven groups (n=8): control, perinatal and neonatal control groups, experimental groups 1 and 2 perinatal and neonatal (under oral treatment of doses of 90 and 180 mg/kg sodium nitrite during pregnancy and lactation). At the end of infancy, 8 offspring of rats were randomly selected from each group. After blood sampling, creatinine, urea, and uric acid levels were measured, and by extracting their kidneys, histopathological evaluation was performed.

**Findings** Perinatal and neonatal administration of 90 and 180 mg/kg sodium nitrite impaired renal tissue structure and significantly increased serum levels of creatinine, urea, and uric acid levels (P<0.001) in rats' offspring compared to those in the control groups.

**Conclusion** Sodium nitrite consumption during pregnancy and lactation increases the serum levels of urea, uric acid, and creatinine by changing the tissue structure of the offspring kidneys.

## English Version

### 1. Introduction

**S**emi-finished meat products that are stored in the refrigerator have a limited shelf life [1]. Food products are usually spoiled by chemical changes or increased microbial load [2]. The presence of high concentrations of nitrate in aquatic environments, especially drinking water, leads to short-term and long-term adverse effects in the body and can cause diseases such as methemoglobinemia, cancer, and fetal disorders [3].

In addition to the effect of fat oxidation in reducing the quality of meat products, spoilage due to microbial contamination can create severe health risks to consumers. Accordingly, it seems that the use of appropriate substances with antibacterial and antioxidant activity is valuable and necessary to improve quality, increase durability, and at the same time prevent economic losses [4, 5]. Nitrate and nitrite compounds are mainly used to stabilize the color of lean meat tissues, to flavor processed meat products, and to prevent the growth of spoilage microorganisms and subsequent food poisoning [6]. Nitrates and nitrites are the critical additives in producing processed meat products

#### \* Corresponding Author:

Seyyed Ebrahim Hosseini, PhD.

Address: Department of Biology, Faculty of Science, Zand Institute of Higher Education, Shiraz, Iran.

Tel: +98 (917) 1183917

E-mail: ebrahim.hosseini@yahoo.com

that can damage blood vessels, liver, spleen, and other organs [7]. Despite the desirable properties of nitrites, they can react with amines and free amino acids in meat products under certain conditions and produce nitrogen amines [8]. Human contact with nitrate and nitrite compounds is mainly due to food consumption, especially vegetables, meat, and contaminated water [9]. When the pH of the stomach is acidic and intestinal bacteria are present in the intestine, nitrite compounds react quickly with secondary amines and amides, resulting in the production of the carcinogenic compounds N-nitroso [10].

Excessive use of food additives has greatly exposed humans to preservatives such as sodium nitrite [11]. Nitrites are at the center of oxidation and reduction reactions in the body, which can be oxidized to the highly biologically active radical nitric oxide and mainly to the nitrate anion [12]. Peroxynitrite (O-ONO) derived from compounds containing nitrite or nitrate can easily cross the phospholipid membranes of various cells and reacts with many molecules such as lipids, proteins, and DNA, and cause cell death by necrosis or induction of apoptosis [13]. Peroxynitrite and nitric oxide affect the cardiovascular system by different mechanisms and cause cell death and various tissue damages [14]. Sodium nitrite in different doses can reduce the thickness of the middle layer of the arteries by increasing the amount of nitric oxide in the blood and cause a variety of other disorders [15]. Consumption of sodium nitrite in drinking water in male and female rats causes hepatocellular degeneration and necrosis and hemosiderin deposition in the liver, spleen, and lymph nodes and hemolysis [16]. Nitrites and nitrates are both precursors of NO (Nitric Oxide) radicals that quickly pass through two phospholipid layers of the membrane by creating oxidative stress and producing ONOO- and reacting with many target molecules such as lipids, proteins, and DNA, and ultimately cell death through necrosis or apoptosis [17]. Nitrite-containing diets have been shown to adversely affect the mechanism of membrane cell proliferation within the vessels [18].

Most studies done on preservatives such as sodium nitrite have examined their effects on the tissue and functional structures of the consumers. So far, few studies (at least with the conditions governing this study) have been conducted in connection with the effects of perinatal and neonatal consumption of these compounds on the tissue and functional structure of children's kidneys. So the study of the effect of such substances on fetuses and infants is of particular importance. This study aimed to investigate the perinatal

and neonatal effects of sodium nitrite on the tissue and functional structure of the kidneys of rats' offspring.

## 2. Materials and Methods

This experimental study was performed on 56 female Wistar rats in Islamic Azad University, Shiraz Branch, Shiraz City, Iran, in 2018. In this study, rats were divided into seven groups of 8: control group (untreated), perinatal and neonatal controls (treated with solvent), and experimental perinatal groups (treated with doses of 90 and 180 mg/kg sodium nitrite during pregnancy) and neonates (treated with doses of 90 and 180 mg/kg sodium nitrites during lactation). In this study, all prescriptions were performed by gavage. Eight adult male rats were used to conceive rats. This research protocol is based on the international law on laboratory animals and was approved by the University Ethics Committee IR.miau1395 1016. The rats of prenatal groups from the first day of pregnancy to the end of the period and rats of neonatal groups from the first day of birth to the end of lactation were prescribed sodium nitrite. At the end of lactation, 8 male offspring were randomly selected from each group, and after anesthesia with ketamine, their blood samples were taken from their hearts, and sufficient serum was prepared to measure urea, creatinine, and uric acid factors. Then, by separating their kidney organs and fixing them with 10% formalin for one week, tissue sections were prepared with the help of a tissue processor and a fully automatic microtome. Tissue sections were prepared, stained with hematoxylin-eosin, and then evaluated.

In this study, creatinine was measured by Jaffe/Fixed Rate or Kinetic method, and urea and uric acid were measured by Berthelot/Endpoint method using appropriate kits (made by ParsAzmoon Co., Iran). Finally, the data of this study were analyzed using ANOVA and Tukey statistical tests in SPSS v. 22. The significance of the data difference was considered at the level of  $P < 0.05$ .

## 3. Results

The results showed that sodium nitrite consumption at doses of 90 and 180 mg/kg during pregnancy (perinatal) in first-generation infants caused a significant increase in their serum urea, creatinine, and uric acid compared to the control group ( $P < 0.001$ ) (Tables 1 and 2).

The results also showed that sodium nitrite consumption at doses of 90 and 180 mg/kg during lactation (pre-

**Table 1.** Mean and standard deviation of renal parameters in offspring of prenatal groups

Group	Mean±SD		
	Uric Acid (mg/dL)	Creatinine (mg/dL)	BUN (mg/dL)
Healthy control	3.42±1.29	0.398±0.066	17.32±0.952
Prenatal control	3.30±0.33	0.301±0.069	17.38±1.076
Prenatal + sodium nitrite 90 mg/kg	5.20±0.49	0.426±0.045	38.65±4.791
Prenatal + sodium nitrite 180 mg/kg	5.65±1.14	0.492±0.033	39.40±6.759

Quarterly of  
The Horizon of Medical Sciences

natal) in rats' offspring caused a significant increase in their serum urea ( $P<0.003$ ), creatinine, and uric acid compared to the control group ( $P<0.001$ ) (Tables 3 and 4). Also, the results of histological studies showed that sodium nitrite consumption during pregnancy and lactation causes a lot of damage to the structure of rats' offspring renal tissues, such as congestion and diffuse bleeding, damage to the structure of proximal and distal convoluted tubules, dilation, and increase the space around the Bowman capsule, glomerular atrophy, and inflammation around the tubules as well as tubular damage (Figures 1, 2, 3, 4, & 5).

#### 4. Discussion

The results of this study showed that sodium nitrite consumption during pregnancy and lactation increases the serum levels of uric acid, urea, and creatinine by

damaging the renal tissue structure. These results are consistent with the findings of Rammesh et al. as well as Ramezani Norouzani et al. [18, 19]. Stokes et al. reported that sodium nitrite consumption as a soluble in drinking water increased the amount of nitrite and nitrate in plasma, heart, liver, and kidney [20]. Sodium nitrite causes oxidative stress in the body and produces peroxynitrite (ONOO-), which passes freely through two phospholipid layers of the membrane and reacts with many target molecules such as lipids, proteins, and DNA, and this ultimately leads to cell death through the processes of necrosis and apoptosis [21]. Therefore, in the present study, nitrite compounds may have been transferred to fetuses and neonates of rats through placenta and milk, respectively, and through the above processes caused damage to the renal tissue structure and ultimately increased serum levels of uric acid, urea, and creatinine. It has also been shown that

**Table 2.** Results of ANOVA test to evaluate the effect of sodium nitrite with different doses on renal parameters in rats' offspring of prenatal groups

Factors	Sum of Squares	df	Mean of Squares	F	The Significance Level	
Urea	Between groups	1587.452	3	529.151	29.933	0.001
	Within group	494.977	28	17.678		
	Total	2082.429	31			
Creatinine	Between groups	0.044	3	0.015	4.654	0.001
	Within group	0.087	28	0.003		
	Total	0.131	31			
Uric acid	Between groups	18.200	3	6.067	7.256	0.001
	Within group	23.405	28	0.836		
	Total	41.606	31			

Quarterly of  
The Horizon of Medical Sciences

**Table 3.** Mean and standard deviation of renal parameters in offspring of rats of neonatal groups

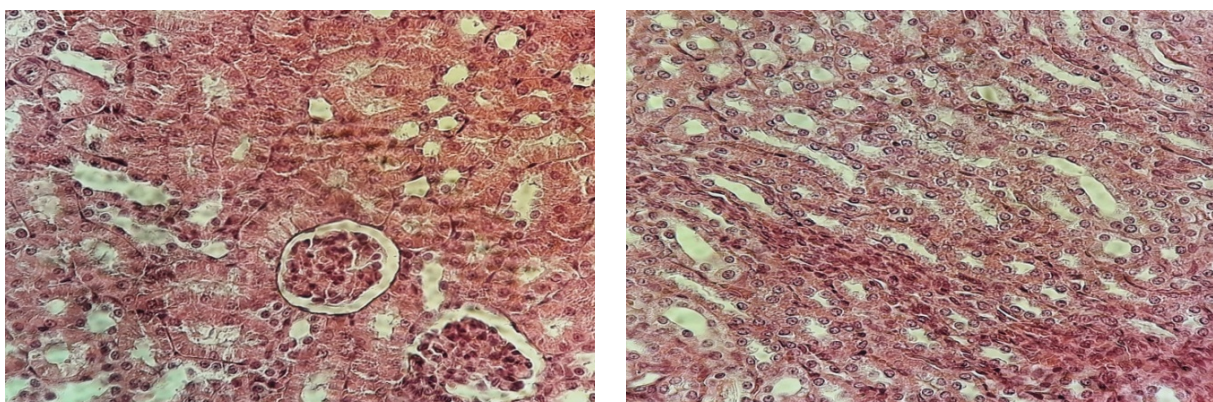
Group	Mean±SD		
	Urea (mg/dL)	Creatinine (mg/dL)	Uric acid (mg/dL)
Healthy control	5.42±1.29	0.39±0.06	17.32±0.95
Neonatal control	2.47±1.31	0.30±0.07	23.93±13.59
Neonatal + sodium nitrite 90 mg/kg	5.7±1.95	1.36±0.03	37.23±11.93
Neonatal + sodium nitrite 180 mg/kg	5.19±0.93	1.46±0.04	39.26±10.59

Quarterly of  
The Horizon of Medical Sciences

**Table 4.** Results of 1-way analysis of variance to evaluate the effect of sodium nitrite with different doses on renal parameters in offspring of rats in neonatal groups

Factors	Sum of Squares	df	Mean of Squares	F	The Significance Level	
BUN	Between groups	1958.166	3	652.722	5.927	0.003
	Within group	3038.708	28	110.132		
	Total	5041.875	31			
Creatinine	Between groups	0.109	3	0.036	11.520	0.001
	Within group	0.089	28	0.003		
	Total	0.198	31			
Uric acid	Between groups	53.858	3	17.953	11.081	0.001
	Within group	45.363	28	1.620		
	Total	99.221	31			

Quarterly of  
The Horizon of Medical Sciences

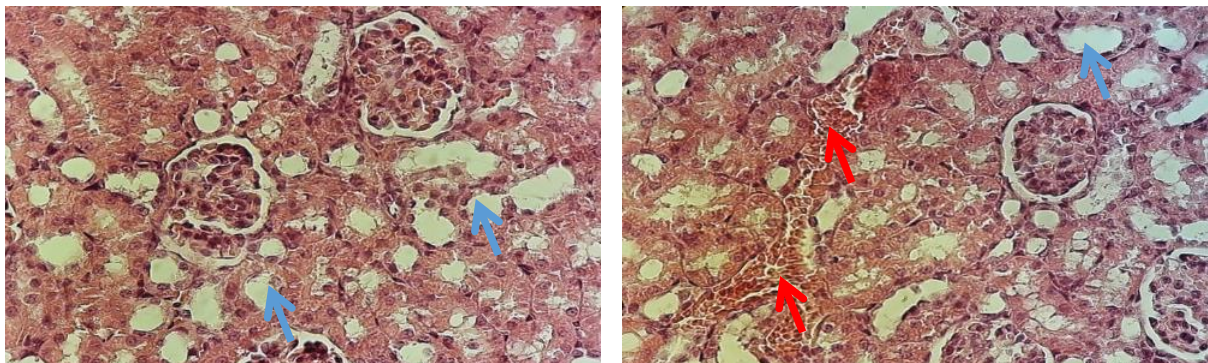


Quarterly of  
The Horizon of Medical Sciences

**Figure 1.** Normal kidney tissue in the control group

Pathological changes in the malpighian body, glomeruli, surrounding space Bowman and tubule capsules proximal and distal were not seen in the pictures above. Hematoxylin-eosin staining. Magnification: x40





Quarterly of  
The Horizon of Medical Sciences

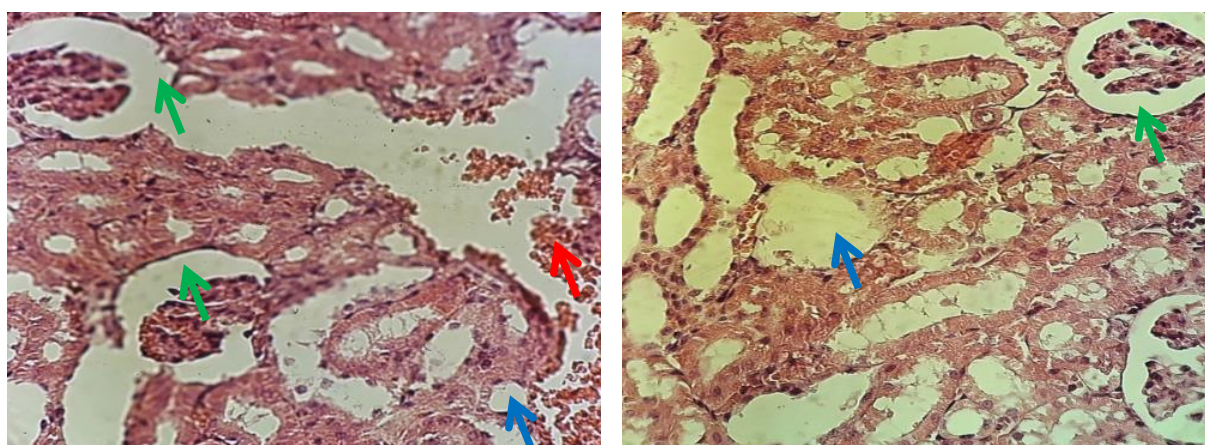
**Figure 2.** Photomicrograph prepared from the experimental group of prenatal dose 90mg/kg shows the results of moderate tissue damage in these two images

In both images, there are signs of diffuse bleeding (red arrow indicates the presence of red blood cells). Also, damage to the structure of convoluted tubules proximal and distal is shown in the pictures (blue arrow). Hematoxylin-Eosin staining. Magnification of x40.

the kidney, as the main site of filtration and one of the detoxification sites in the body, is directly affected by various drugs, and the metabolites produced by the toxins and studies have shown that damage to the renal parenchyma increases the serum concentrations of nitrogen, Blood Urea Nitrogen (BUN), creatinine, and uric acid [22]. Consistent with the histopathological results, Ashrafy et al. reported that a nitrate-containing diet causes microscopic lesions in the kidney's tissue structure, including hyperemia, cell swelling, and necrosis with moderate to severe renal cell resorption [24]. Consistent with this study's results, another study showed that the consumption of sodium nitrite in drinking water in male and female rats causes hepa-

toocyte degeneration and necrosis and hemosiderin deposition in the liver, kidney, spleen, and lymph nodes and hemolysis [25]. Besides, Mohseni Kouchesfahani et al. showed that whenever renal function decreases, creatinine, urea, and uric acid levels in the blood increase [26].

On the other hand, the present study results showed that sodium nitrite treatment causes damage to the renal tissue structure, especially in renal glomeruli of animals. Therefore, the increase in serum urea, uric acid, and creatinine in these animals is probably due to the destructive effects of sodium nitrite on the kidneys' tissue structure. Recent research has clearly shown that

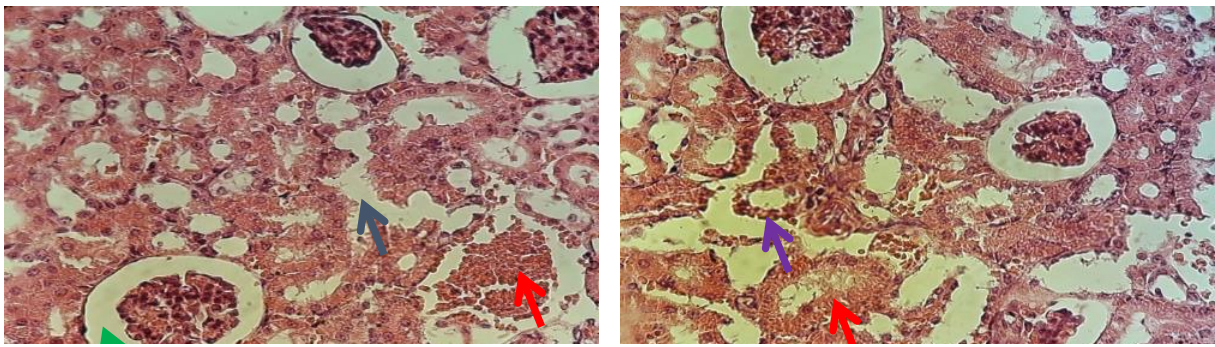


Quarterly of  
The Horizon of Medical Sciences

**Figure 3.** Photomicrograph prepared from the experimental group prenatal dose 180 mg/kg shows the results of relatively severe tissue damage in these two images

Signs of diffuse bleeding (red arrow). Also, severe damage to the structure of convoluted tubules proximal and distal is shown in the pictures (blue arrow). Dilation and enlargement of the space around the Bowman's capsule (green arrow) and the presence of glomerular atrophy and inflammation around the tubules were seen. Hematoxylin-Eosin staining. Magnification of x40.

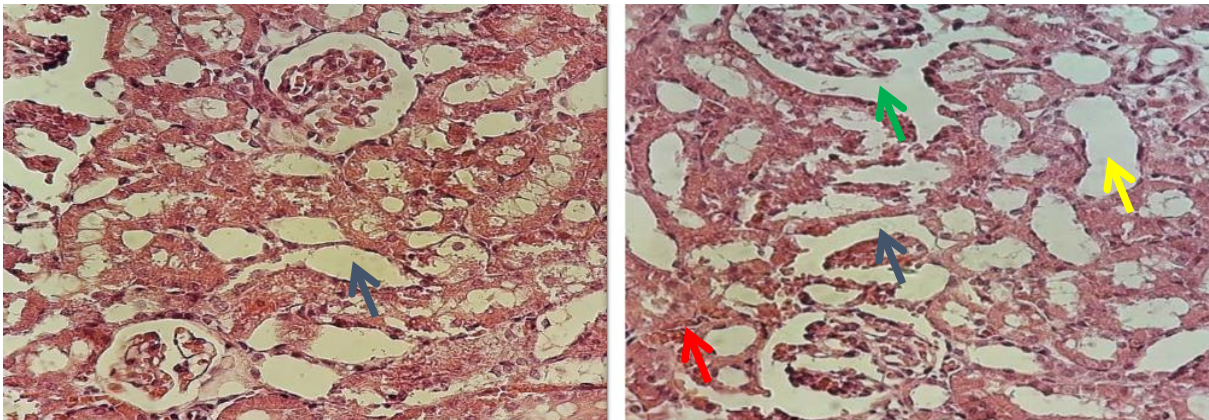




Quarterly of  
The Horizon of Medical Sciences

**Figure 4.** Photomicrograph prepared from the experimental group neonatal dose of 90 mg/kg: Observations show tissue damage in this group, which can be seen in the above images

Bleeding (red arrow), damage to the structure of convoluted tubules proximal and distal (blue arrow), and increased space around the Bowman capsule (green arrow), and inflammation (purple arrow) are seen. Hematoxylin-Eosin staining. Magnification x40



Quarterly of  
The Horizon of Medical Sciences

**Figure 5.** Photomicrograph prepared from the experimental group neonatal dose of 180 mg/kg: as shown in the pictures, severe tissue damage can be seen in this group

Bleeding (red arrow), congestion and tubular injury (blue arrow), severe damage to the convoluted tubules (yellow arrow) can be seen in the images taken from this group. Hematoxylin-Eosin staining. Magnification x40.

nitric oxide can be produced directly from nitrite and impair blood flow to muscles and a greater extent, to other tissues, including the kidneys [27]. One study showed that excess nitrate in drinking water causes disorders in developing various organs of the body, including the fetal liver during pregnancy [28]. The present study had limitations such as high mortality of pregnant rats and their offspring treated with sodium nitrite and their offspring.

## 5. Conclusion

The results of this study showed that sodium nitrite consumption during pregnancy and lactation causes bleeding and destruction of kidney tissues, cell death, and loss of renal nephrons and possibly increases the

serum level of renal factors (creatinine, uric acid, and urea) in the offspring of rats.

## Ethical Considerations

### Compliance with ethical guidelines

This study was approved by the Ethics Committee of the Shiraz Branch, Islamic Azad University, Shiraz, (Code: IR.MIAU1395.1016). In this study, all the rights of laboratory animals for human use were observed according to the international protocols of care and use of laboratory animals and was approved by the University Ethics Committee under the number.

### Funding

This research did not receive any grant from funding agencies in the public, commercial, or non-profit sectors.

### Authors' contributions

Both authors contributed equally in all study procedures.

### Conflicts of interest

The authors declared no conflict of interest.

### Acknowledgements

The authors of the article must appreciate and thank the esteemed colleagues of Vice Chancellors for Research of the Islamic Azad University, Shiraz Branch, who provided the necessary facilities for this research.

## مقاله پژوهشی

# بررسی اثرات پریناتال و نئوناتال نیتريت سدیم بر میزان سرمی اسید اوریک، اوره، کراتینین و ساختار بافتی اندام کلیه فرزندان موش‌های صحرایی

راضیه سنجری<sup>۱</sup>، سید ابراهیم حسینی<sup>۲\*</sup>

۱. گروه آموزشی زیست شناسی، دانشکده علوم، واحد شیراز، دانشگاه آزاد اسلامی، شیراز، ایران.
۲. گروه آموزشی زیست شناسی، دانشکده علوم، موسسه آموزش عالی زند شیراز، شیراز، ایران.

### چکیده

**اهداف:** نیتريت سدیم از مواد نگهدارنده مواد غذایی است که می‌تواند سلامت انسان‌ها را به خطر اندازد. مطالعه حاضر با هدف بررسی اثرات پریناتال و نئوناتال نیتريت سدیم بر ساختار بافتی و عملکردی اندام کلیه فرزندان موش‌های صحرایی انجام شد.

**مواد و روش‌ها:** در این مطالعه تجربی از ۵۶ سر موش صحرایی ماده که به هفت گروه هشت‌تایی شامل گروه‌های کنترل، کنترل پریناتال و نئوناتال، گروه‌های تجربی یک و دو پریناتال و نئوناتال (تحت تیمار خوراکی دزهای ۹۰ و ۱۸۰ mg/kg نیتريت سدیم در دوران بارداری و شیردهی) تقسیم شدند، استفاده شد. در پایان شیرخوارگی از هر گروه به طور تصادفی هشت سر موش انتخاب شدند. پس از خون‌گیری از نمونه‌ها، میزان کراتینین، اوره و اسید اوریک سنجیده و با جداسازی کلیه‌ها، ارزیابی هیستوپاتولوژیک روی آنها صورت گرفت.

**یافته‌ها:** نتایج نشان داد که تجویز پریناتال و نئوناتال دزهای ۹۰ و ۱۸۰ mg/kg نیتريت سدیم باعث آسیب به ساختار بافتی کلیه و افزایش معنادار سرمی کراتینین، اوره و اسید اوریک در سطح  $P < 0.001$  در فرزندان موش‌های صحرایی نسبت به گروه‌های کنترل می‌شود.

**نتیجه‌گیری:** نتایج نشان داد که مصرف نیتريت سدیم در دوران بارداری و شیردهی با تغییر در ساختار بافتی کلیه فرزندان باعث افزایش میزان سرمی اوره، اسید اوریک و کراتینین در آنها می‌شود.

تاریخ دریافت: ۱۰ فروردین ۱۳۹۹  
تاریخ پذیرش: ۱۵ مهر ۱۳۹۹  
تاریخ انتشار: ۱۲ فروردین ۱۴۰۰

### کلیدواژه‌ها:

نیتريت سدیم، پریناتال، نئوناتال، اوره، کراتینین، اسید اوریک

### مقدمه

گوشتی، فساد به دلیل آلودگی‌های میکروبی نیز می‌تواند منجر به ایجاد خطرات جدی‌تر در سلامت مصرف‌کنندگان شود.

بر همین اساس، به نظر می‌رسد استفاده از موادی مناسب با فعالیت ضدباکتریایی و ضداکسیدانی به منظور بهبود کیفیت، افزایش ماندگاری و در عین حال جلوگیری از زیان‌های اقتصادی، مفید و ضروری باشد [۴، ۵].

از ترکیبات نیتراتی و نیتريتی عمدتاً به منظور تثبیت رنگ بافت‌های گوشتی بدون چربی، به عنوان طعم‌دهنده در فرآورده‌های گوشتی فرآوری‌شده، جلوگیری از رشد میکروارگانیسم‌های عامل فساد و مسمومیت غذایی استفاده می‌شوند [۶].

نیترات‌ها و نیتريت‌ها از کلیدی‌ترین افزودنی‌ها در تولید فرآورده‌های گوشتی فرآوری‌شده محسوب می‌شوند که می‌توانند

فرآورده‌های نیمه‌آماده گوشتی که در شرایط یخچال نگهداری می‌شوند، عمر ماندگاری محدودی دارند [۱]. فرآورده‌های غذایی معمولاً در اثر بروز تغییرات شیمیایی یا افزایش بار میکروبی فاسد می‌شوند [۲].

وجود غلظت بالای نیترات در محیط‌های آبی، به‌خصوص آب‌های آشامیدنی منجر به ایجاد اثرات سوء کوتاه‌مدت و بلندمدت نیترات در بدن می‌شود و می‌تواند باعث بروز بیماری‌هایی نظیر مت هموگلوبینمیا، سرطان و اختلالات جنینی شود [۳].

علاوه بر اثر اکسیداسیون چربی‌ها در کاهش کیفیت فرآورده‌های

1. Methemoglobinemia (MetHb)

\* نویسنده مسئول:

دکتر سید ابراهیم حسینی

نشانی: شیراز، موسسه آموزش عالی زند شیراز، دانشکده علوم، گروه آموزشی زیست‌شناسی.

تلفن: ۱۱۸۳۹۱۷ (۹۱۷) +۹۸

پست الکترونیکی: ebrahim.hossini@yahoo.com



باعث آسیب به عروق خونی، کبد، طحال و دیگر اندام‌های بدن شوند [۷].

علی‌رغم ویژگی‌های مطلوب ذکر شده برای نیتريت‌ها، این مواد می‌توانند در شرایط خاص با آمین‌ها و اسیدهای آمینه آزاد موجود در فرآورده‌های گوشتی واکنش داده و نیتروز آمین‌ها را تولید کنند [۸].

تماس انسان با ترکیبات نیتراتی و نیتريتی عمدتاً ناشی از مصرف مواد غذایی، به‌خصوص سبزیجات، گوشت و آب‌های آلوده است [۹]. هنگامی که pH معده اسیدی باشد و باکتری‌های روده‌ای در روده موجود باشند، ترکیبات نیتريتی به آسانی با آمین‌های ثانویه و آمیدها واکنش داده و منجر به تولید ترکیبات سرطان‌زای N-nitroso می‌شوند [۱۰].

استفاده فراوان از افزودنی‌ها در مواد غذایی باعث شده که انسان‌ها به طور گسترده‌ای در معرض نگهدارنده‌هایی از قبیل نیتريت سدیم قرار گیرند [۱۱]. نیتريت‌ها در بدن در مرکز واکنش‌های اکسیداسیون و احیا قرار می‌گیرند که می‌توانند به رادیکال بسیار فعال بیولوژیکی نیتريك اکساید و به میزان بسیار زیادی به آنیون نیترات، اکسید شوند [۱۲].

پروکسی نیتريت (-ONOO) حاصل از ترکیبات حاوی نیتريت و یا نیترات به راحتی از غشاء فسفولیپیدی سلول‌های مختلف عبور می‌کنند و با مولکول‌های زیادی از قبیل لیپیدها، پروتئین‌ها و DNA واکنش نشان داده و از طریق نکروزه کردن و یا القای پدیده آپوپتوز منجر به مرگ سلولی می‌شوند [۱۳].

دپروکسی نیتريت و نیتريك اکسید به وسیله مکانیسم‌های مختلف روی سیستم قلبی - عروقی تأثیر می‌گذارند و باعث ایجاد و راه‌اندازی فرایند مرگ سلولی و آسیب‌های مختلف بافتی می‌شوند. نیتريت سدیم در دزهای مختلف می‌تواند با افزایش میزان نیتريك اکسید در خون باعث کاهش ضخامت لایه میانی سرخرگ‌ها و منجر به ایجاد انواعی از اختلالات دیگر شود [۱۴]. مصرف نیتريت سدیم در آب آشامیدنی در موش‌های صحرایی نر و ماده باعث تحلیل و نکروزه شدن سلول‌های کبدی و رسوب هموسیدرین در کبد، طحال و گره‌های لنفاوی و همولیز می‌شود [۱۵].

نیتريت‌ها و نیترات‌ها پیش‌ساز رادیکال‌های نیتريك اکسید (NO) هستند که با ایجاد استرس اکسیداتیو و تولید -ONOO به راحتی از دو لایه فسفولیپیدی غشاء عبور می‌کنند و با مولکول‌های هدف زیادی از قبیل لیپیدها، پروتئین‌ها و DNA واکنش داده و در نهایت منجر به مرگ سلولی از طریق نکروزه شدن و یا آپوپتوز می‌شوند [۱۶]. رژیم‌های غذایی حاوی نیتريت باعث تأثیر منفی بر مکانیسم پرسولوی شدن غشاء درون رگ‌ها می‌شود [۱۷].

با توجه به آنکه بیشتر مطالعاتی که روی مواد نگهدارنده، از جمله نیتريت سدیم صورت گرفته است به بررسی اثرات آن‌ها بر

ساختارهای بافتی و عملکردی شخص مصرف‌کننده پرداخته است و تاکنون مطالعات چندانی لاکل با شرایط حاکم بر این پژوهش در ارتباط با بررسی اثرات مصرف پریناتال و نئوناتال این ترکیبات بر ساختار بافتی و عملکردی اندام کلیه فرزندان صورت نگرفته است؛ بنابراین مطالعه در ارتباط با تأثیر این قبیل از مواد بر جنین و نوزادان شیرخوار از اهمیت خاص برخوردار است. مطالعه حاضر با هدف بررسی اثرات پریناتال و نئوناتال نیتريت سدیم بر ساختارهای بافتی و عملکردی اندام کلیه فرزندان موش‌های صحرایی انجام شد.

### مواد و روش‌ها

این مطالعه تجربی روی ۵۶ سر موش صحرایی ماده نژاد ویستار در سال ۱۳۹۷ در دانشگاه آزاد اسلامی، واحد شیراز انجام شد. در این بررسی حیوانات به هفت گروه هشت‌تایی شامل گروه‌های کنترل (فاقد تیمار)، کنترل پریناتال و نئوناتال (تحت تیمار با حلال دارو) و گروه‌های تجربی پریناتال (تحت تیمار با دزهای ۹۰ و ۱۸۰ mg/kg نیتريت سدیم در دوران بارداری) و نئوناتال (تحت تیمار با دزهای ۹۰ و ۱۸۰ mg/kg نیتريت سدیم در دوران شیردهی) تقسیم شدند استفاده شد.

در این مطالعه، تمام تجویزها به صورت گاوژ انجام شد. جهت بردار کردن موش‌های صحرایی از هشت سر موش صحرایی نر بالغ نیز استفاده شد. پروتکل این تحقیق بر اساس قوانین بین‌المللی در مورد حیوانات آزمایشگاهی تنظیم و در کمیته اخلاق دانشگاه آزاد اسلامی واحد شیراز با کد IR.MIAU1395 1016 به تصویب رسید.

در این بررسی، حیوانات گروه‌های پریناتال از روز اول بارداری تا پایان دوره و حیوانات گروه‌های نئوناتال از روز اول تولد تا پایان دوره شیردهی تحت تجویز داروی نیتريت سدیم قرار گرفتند. در پایان دوره شیردهی از هر گروه، هشت سر از فرزندان نر به صورت تصادفی انتخاب و بعد از بی‌هوشی با کتامین، خون‌گیری از قلب آن‌ها انجام و به میزان کافی سرم به منظور سنجش فاکتورهای اوره، کراتینین و اسید اوریک تهیه شد.

سپس با جداسازی اندام کلیه آنها و پس از ثابت کردن آن با فرمالین ده درصد به مدت یک هفته با کمک دستگاه تیشوپروسور و میکروتوم تمام اتوماتیک اقدام به تهیه مقاطع بافتی شد. مقاطع بافتی تهیه‌شده پس از رنگ‌آمیزی با هماتوکسیلین - اتوزین ارزیابی شدند. در این بررسی، کراتینین با روش اندازه‌گیری Jaffe/Fixed Rate or Kinetic و اوره و اسید اوریک با روش اندازه‌گیری Berthelot/Endpoint با استفاده از کیت‌های ساخت شرکت پارس آزمون اندازه‌گیری شدند.

در پایان، داده‌های این مطالعه با استفاده از نرم‌افزار SPSS نسخه ۲۲ و آزمون‌های آماری ANOVA و توکی تجزیه و تحلیل شدند و معناداری اختلاف داده‌ها در سطح  $P < 0.05$  در نظر گرفته شد.

جدول ۱. میانگین و انحراف استاندارد فاکتورهای کلیوی در فرزندان حیوانات گروه‌های پریناتال

گروه	اوریک اسید (mg/dl)	کراتینین (mg/dl)	نیترژن اوره خون (mg/dl)
کنترل سالم	۳/۴۲±۱/۲۹	۰/۳۹۸±۰/۰۶۶	۱۷/۳۲±۰/۹۵۲
کنترل پریناتال	۳/۳۰±۰/۳۳	۰/۳۰۱±۰/۰۶۹	۱۷/۳۸±۱/۰۷۶
پریناتال+نیتریت سدیم ۹۰ میلی گرم	۵/۲۰±۰/۴۹	۰/۴۲۶±۰/۰۴۵	۳۸/۶۵±۴/۷۹۱
پریناتال+نیتریت سدیم ۱۸۰ میلی گرم	۵/۶۵±۱/۱۴	۰/۴۹۲±۰/۰۳۳	۳۹/۴۰±۶/۷۵۹

## افق دانش

قبیل احتقان و خون‌ریزی‌های منتشر، آسیب به ساختار لوله‌های خمیده دور و نزدیک، اتساع و افزایش فضای اطراف کیسول بومن، آتروفی گلوومرولار و التهاب در اطراف توبول‌ها و نیز آسیب توبولی می‌شود (تصاویر شماره ۱، ۲، ۳، ۴ و ۵).

## بحث

نتایج این مطالعه نشان داد که مصرف نیتریت سدیم در دوران بارداری و شیردهی با آسیب به ساختار بافتی کلیه باعث افزایش میزان سرمی اسید اوریک، اوره و کراتینین می‌شود که این نتایج با یافته‌های رامش و همکاران در سال ۲۰۰۷ و همچنین رمضانی نوروزانی و همکاران در سال ۱۳۹۵ مطابقت دارد [۱۹، ۱۸].

در مطالعه‌ای که در سال ۲۰۰۹ توسط استوکس و همکارانش انجام گرفت، گزارش داده شد که مصرف نیتریت سدیم به صورت محلول در آب آشامیدنی، میزان نیتریت و نیترات در پلاسما، قلب، کبد و کلیه را افزایش می‌دهد [۲۰].

## یافته‌ها

نتایج این بررسی نشان داد که مصرف نیتریت سدیم در دزهای ۹۰ و ۱۸۰ mg/kg در دوران بارداری (پریناتال)، در زاده‌های نسل اول باعث افزایش معنادار میزان سرمی اوره، کراتینین و اوریک اسید نسبت به گروه کنترل در سطح  $P < 0/001$  می‌شود (جدول شماره ۱ و ۲).

همچنین نتایج این بررسی نشان داد که مصرف نیتریت سدیم در دزهای ۹۰ و ۱۸۰ mg/kg در دوران شیردهی (پریناتال)، در فرزندان باعث افزایش معنادار میزان سرمی اوره در سطح  $P < 0/003$ ، کراتینین و اوریک اسید نسبت به گروه کنترل در سطح  $P < 0/001$  می‌شود (جدول شماره ۳ و ۴).

همچنین نتایج حاصل از مطالعات بافت‌شناسی در این بررسی نشان داد که مصرف نیتریت سدیم در دوران بارداری و شیردهی باعث آسیب‌های فراوانی در ساختار بافت‌های کلیوی فرزندان از

جدول ۲. نتایج آزمون ANOVA جهت بررسی اثر نیتریت سدیم با دزهای مختلف بر فاکتورهای کلیوی در فرزندان حیوانات گروه‌های پریناتال

فاکتورها	مجموع مربعات	df	میانگین مربعات	F	سطح معناداری
بین گروه‌ها	۱۵۸۷/۴۵۲	۳	۵۲۹/۱۵۱	۲۹/۹۳۳	۰/۰۰۱
درون گروهی	۴۹۴/۹۷۷	۲۸	۱۷/۶۷۸		
کل	۲۰۸۲/۴۲۹	۳۱			
بین گروه‌ها	۰/۰۴۴	۳	۰/۰۱۵	۴/۶۵۴	۰/۰۰۱
درون گروهی	۰/۰۸۷	۲۸	۰/۰۰۳		
کل	۰/۱۳۱	۳۱			
بین گروه‌ها	۱۸/۲۰۰	۳	۶/۰۶۷	۷/۲۵۶	۰/۰۰۱
درون گروهی	۲۳/۴۰۵	۲۸	۰/۸۳۶		
کل	۴۱/۶۰۶	۳۱			

## افق دانش

جدول ۳. میانگین و انحراف استاندارد فاکتورهای کلیوی در فرزندان حیوانات گروه‌های نتوناتال

فاکتورها	میانگین $\pm$ انحراف معیار	
	اوریک اسید (mg/dl)	کراتینین (mg/dl)
کنترل سالم	۵/۴۲ $\pm$ ۱/۲۹	۰/۳۹ $\pm$ ۰/۰۶
کنترل نتوناتال	۲/۴۷ $\pm$ ۱/۳۱	۰/۳۰ $\pm$ ۰/۰۷
نتوناتال + نیتريت سدیم ۹۰ میلی‌گرم	۵/۷۱ $\pm$ ۱/۹۵	۱/۳۶ $\pm$ ۰/۰۳
نتوناتال + نیتريت سدیم ۱۸۰ میلی‌گرم	۵/۱۹ $\pm$ ۰/۹۳	۱/۴۶ $\pm$ ۰/۰۴

### فوق دانش

جدول ۴. نتایج آزمون آنالیز واریانس یک‌راه جهت بررسی اثر نیتريت سدیم با دزهای مختلف بر فاکتورهای کلیوی در فرزندان حیوانات گروه‌های نتوناتال

فاکتورها	مجموع مربعات	df	میانگین مربعات	F	سطح معناداری
بین گروه‌ها	۱۹۵۷/۱۶۶	۳	۶۵۲/۷۲۲	۵/۹۲۷	۰/۰۰۳
درون گروهی	۳۰۸۳/۷۰۸	۲۸	۱۱۰/۱۳۲		
کل	۵۰۴۱/۸۷۵	۳۱			
بین گروه‌ها	۰/۱۰۹	۳	۰/۰۳۶	۱۱/۵۲۰	۰/۰۰۱
درون گروهی	۰/۰۸۹	۲۸	۰/۰۰۳		
کل	۰/۱۹۸	۳۱			
بین گروه‌ها	۵۳/۸۵۸	۳	۱۷/۹۵۳	۱۱/۰۸۱	۰/۰۰۱
درون گروهی	۴۵/۳۶۳	۲۸	۱/۶۲۰		
کل	۹۹/۲۲۱	۳۱			

### فوق دانش

مطالعات انجام شده، مشخص شده است که آسیب‌های پارانشیم کلیوی باعث افزایش غلظت سرمی نیتروژن اوره خون (BUN)، کراتینین و اسید اوریک می‌شود [۲۱].

همسو با نتایج هیستوپاتولوژیک این بررسی در مطالعه اشرفی و همکاران نیز نشان داده شد که رژیم غذایی محتوای نیتريت باعث بروز ضایعات میکروسکوپی در ساختار بافتی کلیه می‌شود که شامل پرخونی، تورم سلولی و نکروزه شدن همراه با تحلیل متوسط تا شدید سلول‌های کلیوی می‌شود [۲۲].

همسو با نتایج حاصل از این بررسی، در یک مطالعه دیگر نیز نشان داده شد که مصرف نیتريت سدیم در آب آشامیدنی در موش‌های صحرایی نر و ماده باعث تحلیل و نکروزه شدن سلول‌های کبدی و رسوب هموسیدین در کبد، کلیه، طحال و گره‌های لنفاوی و همولیز می‌شود [۲۳].

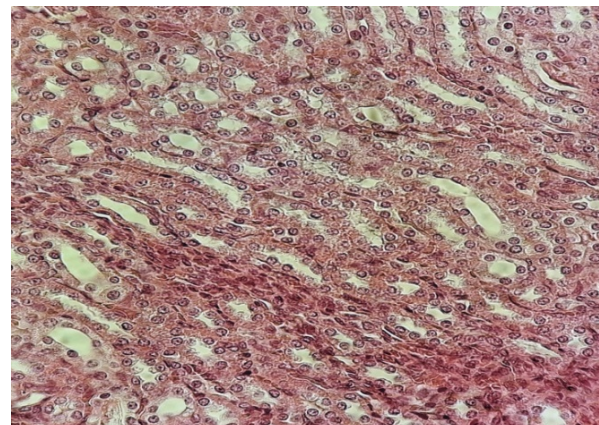
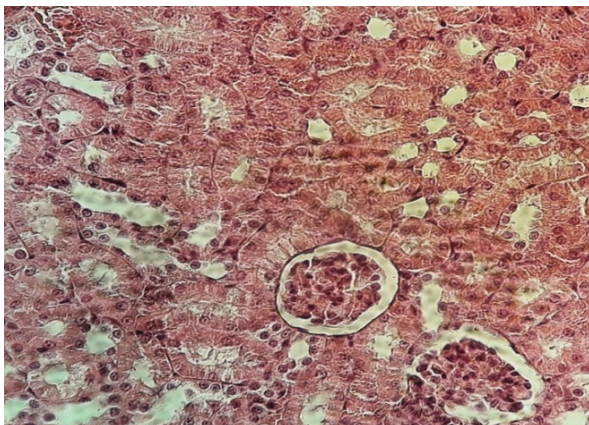
به علاوه، در مطالعات محسنی کوچصفهانی و همکاران نشان داده شد که هرگاه کارکرد کلیه‌ها کاهش یابد، میزان کراتینین،

از آنجا که نیتريت سدیم در بدن باعث ایجاد استرس اکسیداتیو و تولید پروکسی نیتريت (ONOO-) می‌شود، به طور آزادانه از دو لایه فسفولیپیدی غشا عبور می‌کند و با مولکول‌های هدف زیادی از قبیل لیپیدها، پروتئین‌ها و DNA واکنش می‌دهد و از این طریق، در نهایت منجر به مرگ سلولی از طریق فرایندهای نکروزیس و آپوپتوزیس می‌شود [۱۷].

بنابراین در مطالعه حاضر نیز احتمالاً ترکیبات نیتریتی از طریق جفت و شیر به ترتیب به جنین و نوزادان موش‌های صحرایی منتقل و از طریق فرایندهای فوق باعث آسیب به ساختار بافتی کلیه و در نهایت افزایش میزان سرمی فاکتورهای اسید اوریک، اوره و کراتینین شده است.

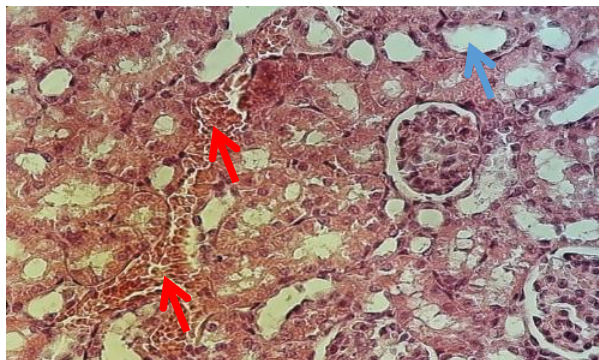
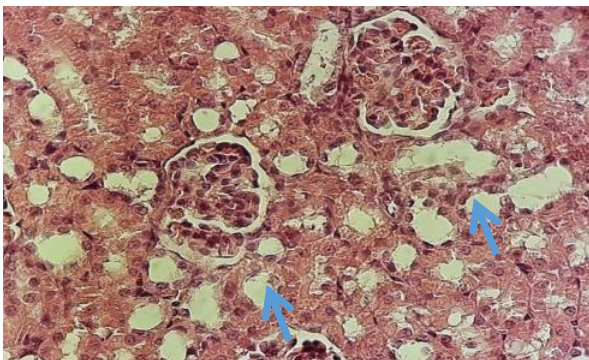
همچنین نشان داده شده که اندام کلیه به عنوان محل اصلی فیلتراسیون و یکی از مکان‌های سم‌زدایی در بدن، به طور مستقیم تحت تأثیر داروهای مختلف قرار می‌گیرد و متابولیت‌های حاصل از سموم، موجب آسیب به سلول‌های کلیوی می‌شوند و بر طبق





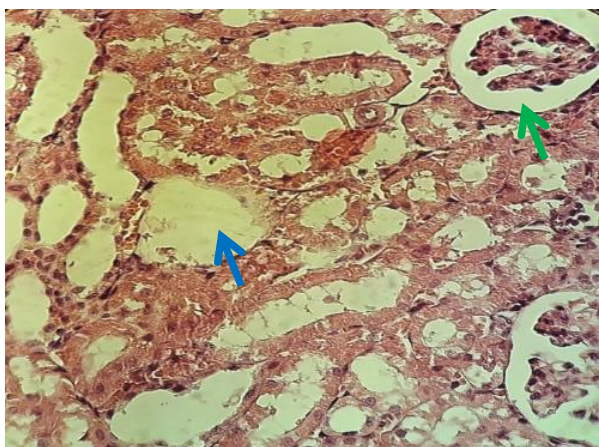
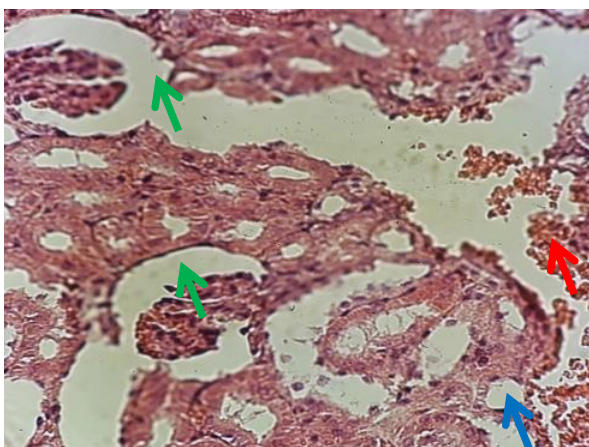
افق دانش

تصویر ۱. بافت نرمال کلیه نرمال در گروه کنترل تغییرات پاتولوژیک در جسمک مالپیگی، گلومرول، فضای اطراف کپسول بومن و توپول نزدیک و دور در تصاویر فوق دیده نشد. رنگ آمیزی هماتوکسی لین - ائوزین. بزرگنمایی: X40



افق دانش

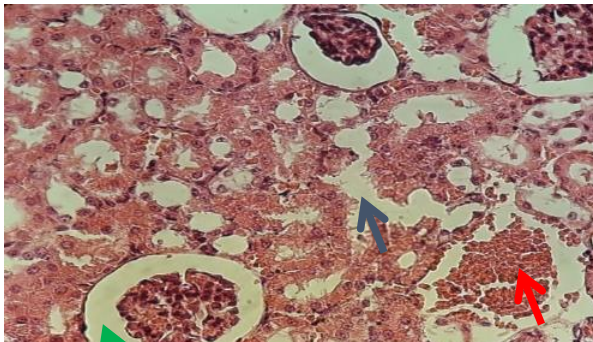
تصویر ۲. فتومیکروگراف تهیه شده از گروه تجربی پری‌ناتال دز ۹۰: نتایج آسیب بافتی متوسطی در این دو تصویر را نشان می‌دهد. به گونه‌ای که در هر دو تصویر نشانه‌هایی از خون‌ریزی منتشر دیده می‌شود (پیکان قرمز رنگ وجود گلبول‌های قرمز را نشان می‌دهد). همچنین آسیب به ساختار لوله‌های خمیده دور و نزدیک در تصاویر مشخص شده است (پیکان آبی رنگ). رنگ آمیزی هماتوکسی لین - ائوزین. بزرگنمایی: X40.



افق دانش

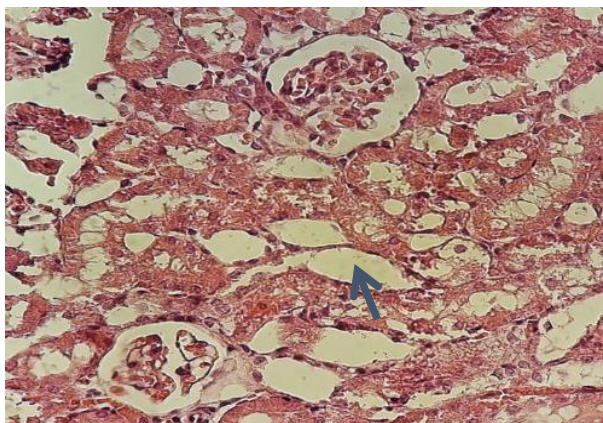
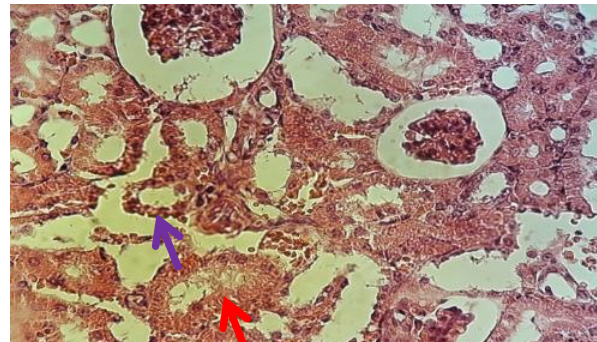
تصویر ۳. فتومیکروگراف تهیه شده از گروه تجربی پری‌ناتال دز ۱۸۰: نتایج آسیب بافتی نسبتاً شدیدی در این دو تصویر را نشان می‌دهد. به گونه‌ای که نشانه‌هایی از خون‌ریزی منتشر دیده می‌شود (پیکان قرمز). همچنین، آسیب شدید به ساختار لوله‌های خمیده دور و نزدیک در تصاویر مشخص شده است (پیکان آبی رنگ). اتساع و افزایش فضای اطراف کپسول بومن (پیکان سبز) و وجود آتروفی گلومرولار و التهاب در اطراف توپول‌ها دیده شد. رنگ آمیزی هماتوکسی لین - ائوزین. بزرگنمایی: X40.





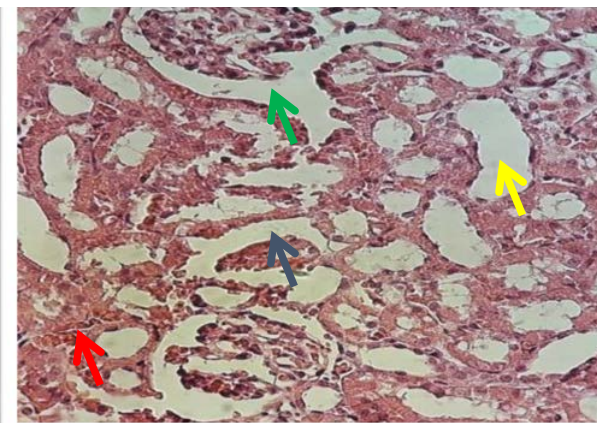
افتخ دانش

تصویر ۴. فتومیکروگراف تهیه شده از گروه تجربی نفوناتال دز ۹۰: مشاهدات نشان دهنده آسیب بافتی در این گروه است که در تصاویر بالا قابل مشاهده است. خونریزی (پیکان قرمز)، آسیب به ساختار لوله‌های خمیده دور و نزدیک (پیکان آبی) و افزایش فضای اطراف کپسول بومن (پیکان سبز) و التهاب (پیکان بنفش) دیده می‌شود. رنگ آمیزی هماتوکسی لین - ائوزین. بزرگ‌نمایی: X40.



افتخ دانش

تصویر ۵. فتومیکروگراف تهیه شده از گروه تجربی نفوناتال دز ۱۸۰: همان‌گونه که در تصاویر نیز دیده می‌شود، آسیب بافتی شدیدی در این گروه قابل مشاهده است. وجود خونریزی (پیکان قرمز)، احتقان و آسیب توبولی (پیکان آبی)، آسیب شدید به لوله خمیده (پیکان زرد) در تصاویر تهیه شده از این گروه دیده می‌شود. رنگ آمیزی هماتوکسی لین - ائوزین. بزرگ‌نمایی: X40.



اوره و اسید اوریک در خون افزایش می‌یابد [۲۴].

### نتیجه‌گیری

نتایج این مطالعه نشان داد که مصرف نیتريت سدیم در دوران بارداری و شیردهی باعث خونریزی و تخریب بافت‌های کلیه‌ها، مرگ سلولی و از بین رفتن نفرون‌های کلیوی می‌شود و احتمالاً از این طریق باعث افزایش میزان سرمی فاکتورهای کلیوی کراتینین، اوریک اسید و اوره در فرزندان موش‌های صحرایی می‌شود.

### ملاحظات اخلاقی

#### پیروی از اصول اخلاق پژوهش

در این پژوهش کلیه حقوق حیوانات آزمایشگاهی برای استفاده انسانی بر اساس پروتکل‌های بین‌المللی مراقبت و استفاده از حیوانات آزمایشگاهی رعایت شد و در کمیته اخلاق دانشگاه آزاد اسلامی، واحد شیراز تحت شماره IR.MIAU1395 1016 به

از سوی دیگر، نتایج بررسی حاضر نشان داد که تیمار نیتريت سدیم باعث آسیب به ساختار بافتی کلیه، به‌ویژه در گلوبول‌های کلیوی حیوانات می‌شود؛ بنابراین می‌توان نتیجه گرفت که افزایش میزان سرمی اوره، اسید اوریک و کراتینین در این حیوانات نیز احتمالاً به دلیل اثرات مخرب نیتريت سدیم بر ساختار بافتی کلیه‌ها است. تحقیقات اخیر به وضوح نشان داده‌اند که نیتريك اکسید می‌تواند به طور مستقیم از نیتريت تولید شود و در خون‌رسانی به عضلات و به میزان بیشتری سایر بافت‌ها، از جمله کلیه‌ها اختلال ایجاد کند [۲۵].

در یک بررسی نشان داده شد که نیتترات مازاد در آب آشامیدنی سبب اختلالاتی در تکوین اندام‌های مختلف بدن، از جمله کبد جنین در طول دوره بارداری می‌شود [۲۶]. مطالعه حاضر با محدودیت‌هایی از قبیل مرگ‌ومیر زیاد موش‌های باردار تحت تیمار با نیتريت سدیم و زاده‌های آنها روبه‌رو بود.

تصویب رسیده است.

### حامی مالی

این تحقیق هیچ گونه کمک مالی از سازمان‌های تأمین مالی در بخش‌های عمومی، تجاری یا غیرانتفاعی دریافت نکرد.

### مشارکت نویسندگان

هر دو نویسنده مقاله حاضر در همه موارد با هم مشارکت داشتند.

### تعارض منافع

بنابر اظهار نویسندگان این مقاله تعارض منافع ندارد.

### تشکر و قدردانی

نویسندگان مقاله بر خود واجب می‌دانند تا از همکاران محترم حوزه معاونت پژوهشی دانشگاه آزاد اسلامی، واحد شیراز که امکانات لازم جهت انجام این تحقیق را فراهم کردند، تقدیر و تشکر به عمل آورند.



## References

- [1] Mielnik MB, Aaby K, Skrede G. Commercial antioxidants control lipid oxidation in mechanically deboned turkey meat. *Meat Science*. 2003; 65(3):1147-55. [DOI:10.1016/S0309-1740(02)00345-5]
- [2] Sebrank JG, Sewalt VJH, Robbins KL, Houser TA. Comparison of a natural Rosemary extract and BHA/BHT for relative antioxidant effectiveness in pork sausage. *Meat Science*. 2005; 69(2):289-96. [DOI:10.1016/j.meatsci.2004.07.010] [PMID]
- [3] Mary H, Ward Theo M, dek K, Levallois P, Brender J, Gulis G, et al. Workgroup Report: Drinking-water nitrate and health-recent findings and research needs. *Environmental Health Perspectives*. 2005; 113(11): 1607-1614. [DOI:10.1289/ehp.8043] [PMID] [PMCID]
- [4] Abdel-Hamied AA, Nassar AG, El-Badry N. Investigations on antioxidant and antibacterial activities of some natural extracts. *World Journal of Dairy & Food Sciences*. 2009; 4(1):1-7. <https://www.cabdirect.org/cabdirect/abstract/20103317582>
- [5] Georgantelis D, Ambrosiadis I, Katikou P, Blekas G, Georgakis SA. Effect of rosemary extract, chitosan and  $\alpha$ -tocopherol on microbiological parameters and lipid oxidation of fresh pork sausages stored at 4°C. *Meat Science*. 2007; 76(1):172-81 [DOI:10.1016/j.meatsci.2006.10.026] [PMID]
- [6] Yin MC, Cheng WS. Antioxidant and antimicrobial effects of four garlic-derived organosulfur compounds in ground beef. *Meat Science*. 2003; 63(1):23-8. [DOI:10.1016/S0309-1740(02)00047-5]
- [7] Juibar F, Tavakoli kazerooni A, Ghorbani Ranjbar A. [Histopathological effects of sodium nitrite on the spleen of male and female rats (Persian)]. *Iranian South Medical Journal*. 2015; 17(6):1160-7. <http://ismj.bpums.ac.ir/article-1-632-en.html>
- [8] Honikel K-O. The use and control of nitrate and nitrite for the processing of meat products. *Meat Science*. 2007; 78(1-2):68-76. [DOI:10.1016/j.meatsci.2007.05.030] [PMID]
- [9] Cockburn A, Brambilla G, Fernández ML, Arcella D, Bordajandi LR, Cottrill B, et al. Nitrite in feed: From animal health to human health. *Toxicology and Applied Pharmacology*. 2013; 270(3):209-17 [DOI:10.1016/j.taap.2010.11.008] [PMID]
- [10] Lundberg JO, Weitzberg E, Gladwin MT. The nitrate-nitrite-nitric oxide pathway in physiology and therapeutics. *Nature Reviews Drug Discovery*. 2008; 7(2):156-67. [DOI:10.1038/nrd2466] [PMID]
- [11] Ismail AETM, Moustafa AM, Abd El-Rhman B G. Microscopic studies of the effect of some food additives on the kidney of albino rat. *The Egyptian Journal of Hospital Medicine*. 2003; 12(1):12-27. [DOI: 10.12816/EJHM.2003.18241]
- [12] Dezfulian C, Raat N, Shiva S, Gladwin MT. Role of the anion nitrite in ischemia-reperfusion cytoprotection and therapeutics. *Cardiovascular Research*. 2007; 75(2):327-38. [DOI:10.1016/j.cardiores.2007.05.001] [PMID] [PMCID]
- [13] Stokes KY, Dugas TR, Tang Y, Garg H, Guidry E, Bryan NS. Dietary nitrite prevents hypercholesterolemic microvascular inflammation and reverses endothelial dysfunction. *American Journal of Physiology Heart and Circulatory Physiology*. 2009; 296(5):H1281-8. [DOI:10.1152/ajp-heart.01291.2008] [PMID]
- [14] Juibar F, Khatamsaz S, Ghorbani Ranjbar A. [Investigating sodium nitrite effect on blood nitric oxide and histopathologic changes on pulmonary artery in adult male rats (Persian)]. *Journal of Shahid Sadoughi University of Medical Sciences and Health Services*. 2013; 21(5):609-18. <https://www.sid.ir/en/Journal/ViewPaper.aspx?ID=356450>
- [15] Roussel AM, Hininger I, Benaraba R, Ziegenfuss TN, Anderson RA. Antioxidant effects of a cinnamon extract in people with impaired fasting glucose that are overweight or obese. *Journal of the American College of Nutrition*. 2009; 28(1):16-21. [DOI:10.1080/07315724.2009.10719756] [PMID]
- [16] Li J, Li W, Su J, Liu W, Altura BT, Altura BM. Peroxynitrite induces apoptosis in rat aortic smooth muscle cells: Possible relation to vascular diseases. *Experimental Biology and Medicine* (Maywood, N.J.). 2004; 229(3):264-9. [DOI:10.1177/153537020422900307] [PMID]
- [17] Matthew JA, Evie C, Mark TG, Edith T, Brian SZ. Dietary nitrates and nitrites modulate vascular intimal hyperplasia. *Journal of the American College of Surgeons*. 2010; 211(3):S138. DOI: [DOI:10.1016/j.jamcoll-surg.2010.06.368]
- [18] Ramezani Noroozani F, Ojinejad D, Ghorbani Ranjbar A. [Effects of sodium nitrite on Liver enzymes and histological structure of liver in streptozotocin-induced diabetic rats (Persian)]. *Journal of Mazandaran University of Medical Sciences*. 2017; 26(144):171-9. <https://www.sid.ir/en/journal/ViewPaper.aspx?id=536705>
- [19] R Emmesh B, Viswanathan P, Pugalendi KV. Protective effect of Vmbeliferone on membranous fatty acid composition in streptozotocin-induced diabetic rats. *European Journal of Pharmacology*. 2007; 566(1-3):231-9. [DOI:10.1016/j.ejphar.2007.03.045] [PMID]
- [20] Stokes KY, Dugas TR, Tang Y, Garg H, Guidry E, Bryan NS. Dietary nitrite prevents hypercholesterolemic microvascular inflammation and reverses endothelial dysfunction. *American Journal of Physiology. Heart and Circulatory Physiology*. 2009; 296(5):1281-8. [DOI:10.1152/ajp-heart.01291.2008] [PMID]
- [21] Gad SB, Zaghoul DM. Beneficial effects of green tea extract on liver and kidney function, ultrastructure, lipid profile and hematological parameters in aged male rats. *Global Veterinaria*. 2013; 11(2):191-205. [DOI: 10.5829/idosi.gv.2013.11.2.7472]
- [22] Ashrafy E, Hosseini SE. [Protective effects of Cinnamon hydro-alcoholic extract on liver lesions induced non-alcoholic fatty liver disease and sodium nitrite poisoning in adult male rats (Persian)]. *Journal of Shahrekord University of Medical Sciences*. 2018; 19(6):13-23. <http://eprints.skums.ac.ir/6908/>
- [23] Roussel A-M, Hiniger I, Benaraba R, Ziegen fuss TN, Anderson RA. Antioxidant effects of a Cinnamon extract in people with impaired fasting glucose that are over weight or obese. *Journal of the American College of Nutrition*. 2009; 28(1):16-21. [DOI:10.1080/07315724.2009.10719756] [PMID]
- [24] Mohseni Kouchesfhani H, Khoshnoud S, Nabiuni M. [Evaluation of protective effect of hydro-alcoholic extract of raspberry fruit on the methotrexate-induced nephrotoxicity in male Wistar rats (Persian)]. *Razi Journal of Medical Sciences*. 2015; 22(138):78-87. <http://rjms.iuims.ac.ir/article-1-4089-en.html>
- [25] Zand J, Lanza F, Garg HK, Bryan NS. All-natural nitrite and nitrate containing dietary supplement promotes nitric oxide production and reduces triglycerides in humans. *Nutrition Research* (New York, N.Y.). 2011; 31(4):262-9. [DOI:10.1016/j.nutres.2011.03.008] [PMID]
- [26] Ghoreishi M, Nabuni M, Shiravi A, Rostami M, Karimzadeh Barde L. [The effects of the water nitrate on the histology and immunohistology of the liver development in NMRI Mice Fetus (Persian)]. *Journal Of Animal Research* (Iranian Journal of Biology).2016;29(2):215-222. [https://animal.ijbio.ir/article\\_832.html?lang=en](https://animal.ijbio.ir/article_832.html?lang=en)

This Page Intentionally Left Blank