



Effect of Lavender Hydro Alcoholic Extract on Liver's Enzymes and Histology in Small Laboratory Mice

ARTICLE INFO

Article Type

Original Research

Authors

Modaresi M.* PhD,
Arefian S.¹ MSc

How to cite this article

Modaresi M, Arefian S. Effect of Lavender Hydro Alcoholic Extract on Liver's Enzymes and Histology in Small Laboratory Mice. Quarterly of the Horizon of Medical Sciences. 2016;22(1):71-75.

ABSTRACT

Aims In traditional medicine, lavender is known as one of the effective herbal drugs on liver function, but so far, side effects of the lavender flower extract on liver biochemistry have not been studied. The aim of this study was to find the effect of lavender hydro-alcoholic extract on liver's tissue and enzymes.

Materials & Methods In this experimental study, 50 mature female small mice were divided into 5 groups (each 10); control, placebo and 3 experimental groups. Placebo group received normal saline and treatment groups received the hydro-alcoholic extract of lavender in 50, 100, 200mg/kg doses 10 times every other day, interperitoneally. The levels of liver enzymes (ALT, AST and ALP) were measured and liver tissue was studied after 20 days. Data were analyzed using SPSS 16 software and variance test.

Findings ALT enzyme was increased significantly in 200mg/kg group comparing with the control group ($p < 0.05$). The level of AST enzyme was decreased significantly in 100- and 200mg/kg groups and the ALP amount was decreased significantly in 200mg/kg group in proportion to control group ($p < 0.05$). In histological studies, liver tissue of 50- and 100mg/kg did not show significant pathological changes but obvious pathological changes (necrotic tissue) was observed in liver tissue of 200mg/kg group.

Conclusion The hydro-alcoholic lavender extract causes reduction of AST and ALP enzymes in 100- and 200mg/kg doses, but the 200mg/kg dose results in severe liver tissue necrosis.

Keywords Lavandula; Liver; Mice

*Physiology Department, Agriculture Faculty, Isfahan (Khorasgan) Branch, Islamic Azad University, Isfahan, Iran

¹Biology Department, Science Faculty, Taft Branch, Payam-e-Noor University, Taft, Iran

Correspondence

Address: Physiology Department, Agriculture Faculty, Islamic Azad University, Isfahan (Khorasgan) Branch, Arghavanieh, Jey Street, Isfahan, Iran

Phone: +983135354001

Fax: +983135354060

mehrdad_modaresi@hotmail.com

Article History

Received: January 17, 2015

Accepted: November 30, 2015

ePublished: December 15, 2015

CITATION LINKS

[1] Leaves, flowers, immature fruits and leafy flowered stems of *Malvasylvestris*: A comparative study of the nutraceutical potential and composition [2] Effect of saffron (*crocus sativus*) extract on level of FSH, LH and testosterone in mice [3] Effect of *ocimumbasilicum* hydro alcoholic extract against pentylenetetrazole-induced seizure in mice [4] Natural medicine: the genus *Angelica* [5] The effects of creatine and glutamine supplements along with resistance training on AST level in female mice [6] Lavender: The Genus *Lavandula* [7] Effects of inhalation of lavender essential oil on open-heart surgery pain [8] The effect of lavender aromatherapy on autonomic nervous system in midlife women with insomnia [9] Effects of lavender aromatherapy on insomnia and depression in women college students [10] Effect of *Angelica archangelica* root hydro-alcoholic extract on the blood cells of small laboratory mice [11] Effect of Purslane (*Portulacaoleracea*) extracts on the electrophoretic pattern of blood proteins in mice [12] Protective role of antioxidative food factors in oxidative stress caused by hyperglycemia [13] Lavender bath oil reduces stress and crying and enhances sleep in very young infants [14] Current status of novel antifibrotic therapies in patients with chronic liver disease [15] Effect of herbal teas on hepatic drug metabolizing enzymes in rats [16] Relaxation effects of lavender aromatherapy improve coronary flow velocity reserve in healthy men evaluated by transthoracic Doppler echocardiography [17] Stress repression in restrained rats by (R)-(-)-linalool inhalation and gene expression profiling of their whole blood cells [18] Anti-inflammatory activity of linalool and linalyl acetate constituents of essential oils [19] Geraniol, a component of plant essential oils, modulates DNA synthesis and potentiates 5-fluorouracil efficacy on human colon tumor xenografts [20] Lavender and sleep: A systematic review of the evidence [21] AMPK activators inhibit the proliferation of human melanomas bearing the activated MAPK pathway

تأثیر عصاره هیدروالکلی اسطوخودوس بر سطوح آنزیم‌ها و بافت‌شناسی کبد در موش‌های کوچک آزمایشگاهی

مهرداد مدرسی * PhD

گروه فیزیولوژی، دانشکده کشاورزی، واحد اصفهان (خوراسگان)، دانشگاه آزاد اسلامی، اصفهان، ایران

سعید عارفیان MSc

گروه زیست‌شناسی، دانشکده علوم، مرکز تفت، دانشگاه پیام نور، تفت، ایران

چکیده

اهداف: در طب سنتی، اسطوخودوس به‌عنوان یکی از داروهای گیاهی موثر بر عملکرد کبد مطرح بوده، ولی تاکنون اثرات جانبی عصاره گل اسطوخودوس بر بیوشیمی کبد مورد بررسی قرار نگرفته است. هدف پژوهش حاضر، بررسی تأثیر عصاره هیدروالکلی اسطوخودوس بر بافت و آنزیم‌های کبدی بود.

مواد و روش‌ها: در این مطالعه تجربی، ۵۰ سر موش کوچک آزمایشگاهی ماده بالغ در ۵ گروه ۱۰ تایی؛ کنترل، دارونما و سه گروه تیماری قرار گرفتند. گروه دارونما با محلول نرمال‌سالین و گروه‌های تیماری با دوزهای ۵۰، ۱۰۰ و ۲۰۰ میلی‌گرم بر کیلوگرم عصاره هیدروالکلی اسطوخودوس به‌صورت یک روز در میان و درون‌صفافی، در ۱۰ نوبت تیمار شدند. پس از ۲۰ روز، سطوح آنزیم‌های کبدی ALT، AST و ALP و بافت کبدی موش‌ها مورد بررسی قرار گرفت. داده‌ها با استفاده از نرم‌افزار SPSS 16 و آزمون آماری تحلیل واریانس تحلیل شدند.

یافته‌ها: میزان آنزیم ALT در گروه تیماری ۲۰۰ میلی‌گرم بر کیلوگرم نسبت به گروه کنترل افزایش معنی‌داری داشت ($p < 0.05$). میزان آنزیم AST در گروه‌های تیماری ۱۰۰ و ۲۰۰ میلی‌گرم بر کیلوگرم و میزان آنزیم ALP در گروه تیماری ۲۰۰ میلی‌گرم بر کیلوگرم نسبت به گروه کنترل کاهش معنی‌داری را نشان داد ($p < 0.05$). در بررسی هیستولوژیک، بافت کبدی موش‌های گروه ۵۰ و ۱۰۰ میلی‌گرم بر کیلوگرم دچار تغییرات پاتولوژیک نشده بود، اما در دوز ۲۰۰ میلی‌گرم بر کیلوگرم بافت کبدی دچار تغییرات پاتولوژیک مشهود در حد نکروز بافتی بود.

نتیجه‌گیری: عصاره هیدروالکلی اسطوخودوس در دو دوز ۱۰۰ و ۲۰۰ میلی‌گرم بر کیلوگرم باعث کاهش آنزیم‌های AST و ALP می‌شود، اما دوز ۲۰۰ میلی‌گرم بر کیلوگرم، بافت کبدی را دچار نکروز بافتی شدید می‌نماید.

کلیدواژه‌ها: عصاره، کبد، موش

تاریخ دریافت: ۱۳۹۳/۱۰/۲۷

تاریخ پذیرش: ۱۳۹۴/۰۹/۰۹

*نویسنده مسئول: mehrdad_modaresi@hotmail.com

مقدمه

امروزه اکثر داروهای گیاهی بدون انجام آزمایشات استاندارد وارد بازار می‌شوند و تصور عموم بر این است که این داروها فاقد سمیت هستند. از طرفی، گیاهان دارویی از منابع طبیعی مهم در دنیا به‌شمار می‌آیند و از زمان‌های بسیار دور مورد توجه و استفاده بشر بوده‌اند [1, 2]. در طب سنتی برای تسکین دردها و درمان بسیاری از بیماری‌ها از گیاهان دارویی استفاده شده است که از جمله این گیاهان، اسطوخودوس (*لاواندولا آفیسینالیس*) از خانواده نعنائیان (لامیاسه) است [3, 4]. اسطوخودوس گیاه بوته‌ای خوشبو و معطر است. قسمت مورد استفاده گیاه در درمان و عطرسازی، گل آن است که از تقطیر آن مایع زرد مایل به سبز و دارای بوی مطبوع به‌دست می‌آید [4] و خاصیت آنتی‌باکتریال دارد. مهم‌ترین ترکیبات تشکیل‌دهنده اسانس آن لینالیل استات و لینالول (تا ۶۰٪)، ژرانیول، کومارین، فلاونوئید، بورنئول، استرول، هیدروکربن‌های ترپنوئید، بوتیریک‌اسید، پروپیونیک‌اسید و والریک‌اسید است [5, 6]. اکثر تحقیقات گذشته در مورد این گیاه، بر اثر آن بر عملکرد سلول‌های عصبی متمرکز بوده و اثر مثبت آن در کاهش درد و اضطراب و اثرات ضدجذونی و ضدافسردگی آن مورد تایید بوده است [7, 8]. در طب سنتی، اسطوخودوس به‌عنوان یکی از داروهای موثر بر عملکرد کبد مطرح بوده است، ولی تاکنون اثرات جانبی عصاره گل اسطوخودوس بر بیوشیمی کبد مورد بررسی قرار نگرفته و با اندازه‌گیری آنزیم‌هایی نظیر گلوتامیک اگزوالوستیک ترانس‌آمیناز سرم (SGOT) یا اسپارات‌آمینوترانسفراز (AST)، گلوتامیک پیروویک ترانس‌آمیناز سرم (SGPT) یا آلانین‌آمینوترانسفراز (ALT) و آلکالین فسفاتاز (ALP) می‌توان به آسیب سلولی در کبد پی برد [9].

با توجه به مطالب فوق، هدف پژوهش حاضر، تعیین تأثیر عصاره هیدروالکلی اسطوخودوس با مقادیر ۵۰، ۱۰۰ و ۲۰۰ میلی‌گرم بر کیلوگرم بر فاکتورهای عملکردی کبد نظیر آنزیم‌های کبدی ALT، AST و ALP و نیز بر بافت کبدی بود.

مواد و روش‌ها

در این مطالعه تجربی که در سال ۱۳۹۳ در دانشگاه پیام نور انجام پذیرفت، از ۵۰ سر موش کوچک آزمایشگاهی ماده بالغ در محدوده وزنی ۲۸-۲۰ گرم استفاده شد. حیوانات تا زمان انجام آزمایش در قفس‌های استاندارد و تحت شرایط یکسان با دمای ۲۲-۲۰°C و با چرخه نوری طبیعی نگهداری شدند و آب و غذا به‌میزان کافی در دسترس آنها قرار داشت. پروتکل تحقیق براساس قوانین بین‌المللی در مورد حیوانات آزمایشگاهی انجام شد و در کمیته اخلاق دانشگاه پیام نور اصفهان به تصویب رسید.

مورد بررسی قرار گرفت.

داده‌های به‌دست‌آمده با استفاده از نرم‌افزار SPSS 16 و آزمون آماری تحلیل واریانس تجزیه و تحلیل شدند.

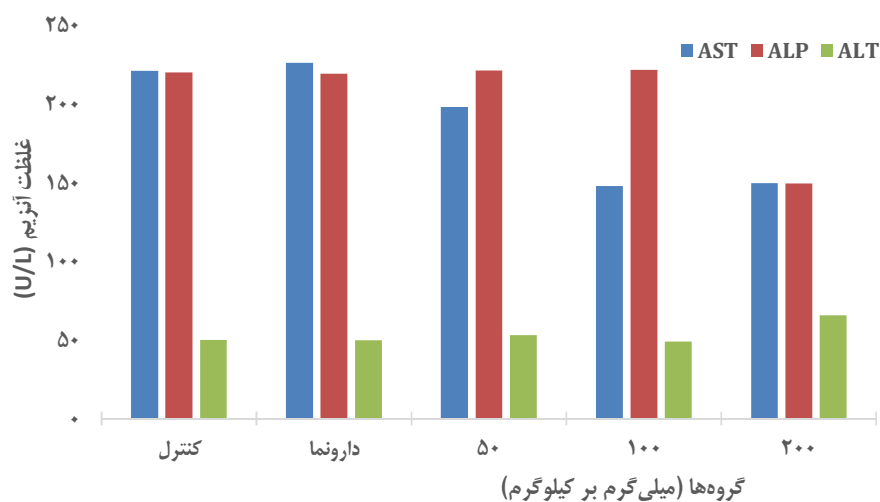
یافته‌ها

میزان آنزیم ALT در گروه تیماری ۲۰۰ میلی‌گرم بر کیلوگرم (۲۳/۰±۵/۸۰ واحد بر لیتر) نسبت به گروه کنترل (۳۱/۰±۵۰/۱۰ واحد بر لیتر) افزایش معنی‌داری نشان داد (p<۰/۰۵). میزان آنزیم AST در گروه‌های تیماری ۱۰۰ (۲۳/۰±۱۴۷/۹۰ واحد بر لیتر) و ۲۰۰ میلی‌گرم بر کیلوگرم (۱۹/۰±۱۴۹/۸۰ واحد بر لیتر) نسبت به گروه کنترل (۲۶/۰±۲۲۱/۱۰ واحد بر لیتر) کاهش معنی‌داری داشت (p<۰/۰۵). همچنین میزان آنزیم ALP در گروه تیماری ۲۰۰ میلی‌گرم بر کیلوگرم (۳۶/۰±۱۴۹/۶۰ واحد بر لیتر) نسبت به گروه کنترل (۲۴/۰±۲۲۰/۱۰ واحد بر لیتر) کاهش معنی‌داری را نشان داد (p<۰/۰۵؛ نمودار ۱).

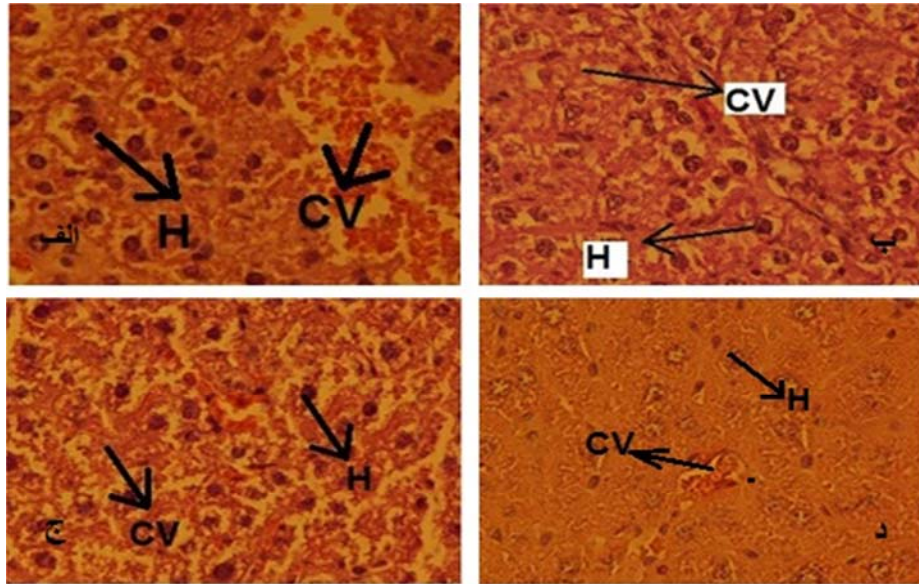
در بررسی هیستولوژیک، در گروه کنترل هیچ گونه اثر پاتولوژیک مشاهده نشد و بافت کبدی نمای کاملاً نرمال داشت (شکل الف). بافت کبدی گروه تیماری ۵۰ میلی‌گرم بر کیلوگرم نیز ظاهر نرمال داشت و تغییر پاتولوژیک قابل‌ذکری مشاهده نشد (شکل ب). در بافت کبدی گروه تیماری ۱۰۰ میلی‌گرم بر کیلوگرم با اینکه لوبول‌ها متراکم‌تر شده بودند و پرخونی در وریدهای مرکزی دیده می‌شد، اما اثراتی از واکوئل‌های فاگوسیتیک و اثرات پاتولوژیک دیده نشد (شکل ج). اما در گروه تیماری ۲۰۰ میلی‌گرم بر کیلوگرم پرخونی زیادی در وریدهای مرکزی مشاهده شد، همچنین تجمعات هسته‌ای بازوفیلی دیده شد که ناشی از تخریب سلول‌های کبدی بود. نکروز بافتی به‌وجودآمده نیز ناشی از اثر سمی عصاره با دوز ۲۰۰ میلی‌گرم بر کیلوگرم بود (شکل د۱).

گل‌های تازه برداشت‌شده، به‌طور کامل خشک شده و به‌منظور تهیه عصاره هیدروالکلی با استفاده از آسیاب پودر شدند. ۱۰۰ گرم از این پودر درون یک ارلن استریل قرار داده شد و ۱۴۰ سی‌سی الکل اتیلیک به آن اضافه شده و به‌مدت ۲۴ ساعت در محیط خنک قرار داده شد. پس از یک شبانه‌روز به‌منظور تهیه محلول همگن با استفاده از دستگاه شیکر مجدداً محتویات ارلن به‌مدت ۵ دقیقه کاملاً مخلوط شد. در این مرحله توسط کاغذ واتمن سوسپانسیون تهیه‌شده صاف شد و میزان پودر باقی‌مانده روی کاغذ صافی توزین شد. با محاسبه تفاوت وزن پودر اولیه و میزان باقی‌مانده پودر، غلظت عصاره در محلول مادر مشخص شد. با قراردادن محلول مادر در دستگاه روتاری، الکل موجود در آن خارج و سپس از طریق رقیق‌سازی با آب مقطر دوزهای مورد نظر تهیه شد [10,11].

موش‌ها در ۵ گروه ۱۰ تایی؛ کنترل، دارونما و سه گروه تیماری قرار گرفتند. گروه کنترل بدون هیچ گونه تیمار دارویی بود. در گروه دارونما برای اطمینان از عدم وجود استرس تزریقات به‌صورت یک روز در میان در ۱۰ نوبت با محلول نرمال‌سالین تیمار انجام شد. با توجه به عدم وجود تحقیقات قبلی، سه گروه تیماری ۱، ۲ و ۳ به ترتیب دوزهای ۵۰، ۱۰۰ و ۲۰۰ میلی‌گرم بر کیلوگرم عصاره آبی-الکلی اسطوخودوس را به‌صورت درون‌صفافی و در ۱۰ نوبت یک روز در میان دریافت کردند. برای اطمینان از میزان دریافتی عصاره و جذب تدریجی آن، روش تزریق درون‌صفافی انتخاب شد. بعد از ۲۰ روز خونگیری صورت گرفت. نمونه‌های خونی به‌دست‌آمده برای اندازه‌گیری آنزیم‌های کبدی ALT، AST و ALP به آزمایشگاه منتقل شد و قطعات جداشده از کبد در فرمالین نگهداری شده و برای تهیه مقاطع بافت‌شناسی به‌روش هماتوکسیلین-اوتوزین مورد استفاده قرار گرفت. نتایج هیستولوژیک با قراردادن بافت‌های کبدی در فرمالین و انجام مراحل فیکس کردن و مقطع‌گیری برش‌های نازکی از بافت کبدی به‌دست آمد و در نهایت با میکروسکوپ نوری



نمودار ۱) مقایسه سطوح سرمی آنزیم‌های ALT، AST و ALP در گروه کنترل، دارونما و گروه‌های تیماری



شکل ۱) تصویر میکروسکوپی بافت کبد در گروه کنترل (الف)، تیمار ۵۰ میلی‌گرم بر کیلوگرم (ب)، تیمار ۱۰۰ میلی‌گرم بر کیلوگرم (ج) و تیمار ۲۰۰ میلی‌گرم بر کیلوگرم (د) (بزرگنمایی ۴۰۰×)؛ هپاتوسیت H؛ ورید مرکزی CV

بحث

گیاهان دارویی به علت فعالیت آنتی‌اکسیدانی و عوارض کم، مورد توجه هستند^[12]. در این تحقیق عصاره هیدروالکلی اسطوخودوس بر سطح آنزیم‌های کبدی AST، ALT و ALP و هیستولوژی کبد در موش کوچک آزمایشگاهی مورد بررسی قرار گرفت. AST به‌طور طبیعی در انواع مختلف بافت‌ها از قبیل کبد، قلب، ماهیچه، کلیه و مغز قرار دارد. این آنزیم در زمان آسیب به هر کدام از این بافت‌ها وارد خون می‌شود و در آسیب‌های پارانشیم کبدی و صدمات قلبی یا ماهیچه‌ای افزایش می‌یابد. هنگامی که نفوذپذیری غشای سلول‌های هپاتوسیت به دلیل آسیب‌های وارده افزایش می‌یابد، این آنزیم به‌میزان بیشتری در خون رها می‌شود^[13, 14]. ALT نیز به‌طور طبیعی در کبد یافت می‌شود. این آنزیم نیز در نتیجه آسیب کبدی وارد خون می‌شود. بنابراین از این آنزیم تا حدودی به‌عنوان شناساگر ویژه موقعیت کبدی استفاده می‌شود. با توجه به نتایج حاصل از این تحقیق، اثر عصاره هیدروالکلی این گیاه در دوز تجربی ۲۰۰ میلی‌گرم بر کیلوگرم روی آنزیم ALT اثر افزایشی داشته است، در حالی که کاربرد عصاره بادرنجبویه با غلظت ۲۰۰ میلی‌گرم بر کیلوگرم به‌عنوان یک داروی گیاهی موجب کاهش غلظت این آنزیم می‌شود^[15]. آلکالین فسفاتازها به آن دسته از فسفاتازها اطلاق می‌شود که در pH قلیایی (۹-۱۰/۵) فعالیت می‌کنند^[15]. مقدار آلکالین فسفاتاز سرم خون در شرایط پاتولوژیک و در ضایعات استخوانی و کبدی افزایش می‌یابد. در افراد بالغ آنزیم موجود در سرم، منبع کبدی دارد. اندازه‌گیری این آنزیم در بیماری‌های کبدی، صفراوی و استخوانی دارای اهمیت است^[9]. استات‌لینالیل در اسطوخودوس، ترکیب عمده شیمیایی است^[16].

براساس مطالعات قبلی، لینالول و مشتقات آن موجب کاهش قابل توجه استرس می‌شود^[17]. لینالول و لینالیل استات دارای فعالیت ضدالتهابی هستند^[18]. در عین حال فلاونوئیدها و ژرانیول در رتبه بعد از لینالول و لینالیل استات از عمده ترکیبات عصاره اسطوخودوس است^[2] که دارای فعالیت آنتی‌اکسیدانی اثبات شده در گیاهان خانواده نعناع و از جمله اسطوخودوس است^[19]. با توجه به کاهش معنی‌دار سطح آنزیم AST در دوزهای ۱۰۰ و ۲۰۰ میلی‌گرم بر کیلوگرم و کاهش معنی‌دار سطح آنزیم ALP در دوز ۲۰۰ میلی‌گرم بر کیلوگرم، به نظر می‌رسد که لینالیل استات به‌همراه لینالول (مواد اصلی عصاره) با نقش ویژه در کاهش استرس در این طرح موثر بوده است^[17]. این پاسخ می‌تواند از طریق کاهش استرس‌های اکسیداتیو و تسهیل پاسخ‌های ضدالتهابی و فعال‌سازی سیگنال‌های AMPK و PPAR- α به‌دست آمده باشد^[14]. این عوامل باعث کاهش تولید سموم و رادیکال‌های آزاد می‌شوند و سرانجام تولید این آنزیم‌ها را کاهش می‌دهند^[20].

نتایج هیستولوژیک کبد نشان داد عصاره گیاه در دوزهای ۵۰ و ۱۰۰ میلی‌گرم بر کیلوگرم اثر پاتولوژیک معنی‌داری نداشته است. براساس نتایج آنزیمی اثر محافظت‌کننده می‌تواند تایید شود، اما به دلیل اثر پاتولوژیک مشهود عصاره در دوز ۲۰۰ میلی‌گرم بر کیلوگرم بر بافت کبدی که باعث نکروزه شدن آن و در نتیجه خاصیت سمی عصاره بر بافت کبدی می‌شود می‌توان بیان داشت که با افزایش دوز عصاره، تغییر قابل توجه و تخریب‌کننده‌ای بر بافت کبدی وارد شده است، بنابراین اثر سمی وابسته به دوز عصاره اسطوخودوس بر کبد تایید می‌شود. این تخریب عامل کاهش آزدسازی آنزیم AST نیز محسوب می‌شود. براساس مطالعه پتی و

3- Modaresi M, Pouriyanzadeh A. Effect of ocimum basilicum hydro alcoholic extract against pentylenetetrazole-induced seizure in mice. *Armaghan-e-Danesh*. 2013;18(8):615-21. [Persian]

4- Sarker SD, Nahar L. Natural medicine: the genus *Angelica*. *Curr Med Chem*. 2004;11(11):1479-500.

5- Rezaia A, Sharifi G, Modaresi M. The effects of creatine and glutamine supplements along with resistance training on AST level in female mice. *J Chem Pharm Res*. 2015;7(11):361-5.

6- Balchin M. *Lavender: The Genus Lavandula*. Boca Raton, Florida: CRC Press; 2003.

7- Salamati A, Mashouf S, Sahbaei F, Mojab F. Effects of inhalation of lavender essential oil on open-heart surgery pain. *Iran J Pharm Res*. 2014;13(4):1257-61.

8- Chien LW, Cheng SL, Liu CF. The effect of lavender aromatherapy on autonomic nervous system in midlife women with insomnia. *Evid Based Complement Alternat Med*. 2012;2012:740-813.

9- Lee IS, Lee GJ. Effects of lavender aromatherapy on insomnia and depression in women college students. *Taehan Kanho Hakhoechi*. 2006;36(1):136-43.

10- Modaresi M. Effect of *Angelica archangelica* root hydro-alcoholic extract on the blood cells of small laboratory mice. *Horizon Med Sci*. 2013;18(4):149-53. [Persian]

11- Modaresi M, Naderi B. Effect of Purslane (*Portulaca oleracea*) extracts on the electrophoretic pattern of blood proteins in mice. *Horizon Med Sci*. 2014;19(4):206-11. [Persian]

12- Osawa T, Kato Y. Protective role of antioxidative food factors in oxidative stress caused by hyperglycemia. *Ann NY Acad Sci*. 2005;1043:440-51.

13- Field T, Field T, Cullen C, Lergie S, Diego M, Schanberg S, et al. Lavender bath oil reduces stress and crying and enhances sleep in very young infants. *Early Hum Dev*. 2008;84(6):39940.

14- Cohen-Naftaly M, Friedman SL. Current status of novel antifibrotic therapies in patients with chronic liver disease. *Therap Adv Gastroenterol*. 2011;4(6):391-417.

15- Maliakal PP, Wanwimolruk S. Effect of herbal teas on hepatic drug metabolizing enzymes in rats. *J Pharm Pharmacol*. 2001;53(10):1323-9.

16- Shiina Y, Funabashi N, Lee K, Toyoda T, Sekine T, Honjo S, et al. Relaxation effects of lavender aromatherapy improve coronary flow velocity reserve in healthy men evaluated by transthoracic Doppler echocardiography. *Int J Cardiol*. 2008;129(2):193-7.

17- Nakamura A, Fujiwara S, Matsumoto I, Abe K. Stress repression in restrained rats by (R)-(-)-linalool inhalation and gene expression profiling of their whole blood cells. *J Monagric Food Chem*. 2009;57(12):5480-5.

18- Peana AT, D'Aquila PS, Panin F, Serra G, Pippia P, Moretti MD. Anti-inflammatory activity of linalool and linalyl acetate constituents of essential oils. *Phytomedicine*. 2002;9(8):721-6.

19- Carnesecchi S, Bras-Gonçalves R, Bradaia A, Zeisel M, Gossé F, Poupon MF, et al. Geraniol, a component of plant essential oils, modulates DNA synthesis and potentiates 5-fluorouracil efficacy on human colon tumor xenografts. *Cancer Lett*. 2004;215(1):53-9.

20- Fisser KL, Pilkington K. Lavender and sleep: A systematic review of the evidence. *Eur J Integr Med*. 2012;4(4):e436-47.

21- Petti C, Vegetti C, Molla A, Bersani I, Cleris L, Mustard KJ, et al. AMPK activators inhibit the proliferation of human melanomas bearing the activated MAPK pathway. *Melanoma Res*. 2012;22(5):341-50.

همکاران، فعال‌کننده‌های مسیر AMPK و فعال‌شدن آن در سرکوب تکثیر سلولی نقش دارد و احتمالاً در کبد هم می‌تواند از تکثیر سلولی جلوگیری کند^[21]. در عین حال نتایج پژوهش کلادنیو و همکاران اثر ضد تکثیر سلولی در سلول‌های کبدی و ضد کلسترول‌سازی لینالول و مشتقات استری آن را اثبات می‌کند^[14]. با توجه به نتایج پتی و همکاران و مقایسه آن با نتایج چیه تانگ که بیان می‌کند فعال‌سازی مسیرهای AMPK و PPAR α برای واکنش‌های ضد التهابی و محافظت‌کننده کبد مدولاسیون مسیر AMPK در حفاظت در برابر آسیب کبدی نقش دارد^[18]، می‌توان به این نتیجه رسید که تا دوز خاصی از ماده موثر، فعال‌سازی سیگنال‌های AMPK باعث اثر ضد التهابی می‌شود و با افزایش دوز، با سیگنال‌دهی Raf-MEK-ERK کینازهای کبدی مسیر B1-AMP، پروتئین کیناز فعال (LKB1-AMP) را سرکوب می‌کند و با توجه به نتایج این مطالعه، عصاره اسطوخودوس می‌تواند باعث سرکوب چرخه سلولی و کاهش حیات سلولی و نکروزه‌شدن بافت کبد شود. براساس مقاله کلادنیو و همکاران، سرکوب مسیر مولونات (MP) از طریق مهار فعالیت آنزیم هیدروکسی‌متیل گلووتاریل کوآنزیم A (HMGCR) صورت می‌گیرد که این عمل روند تکثیر سلولی و احتمالاً فعالیت سلولی سلول‌های کبدی را مهار و همچنین سنتز کلسترول را سرکوب می‌کند که همین می‌تواند علت نکروزه‌شدن بافت کبد در بررسی هیستولوژیک باشد^[21].

نتیجه‌گیری

عصاره هیدروالکلی اسطوخودوس در دو دوز ۱۰۰ و ۲۰۰ میلی‌گرم بر کیلوگرم باعث کاهش آنزیم‌های AST و ALP و با افزایش دوز به ۲۰۰ میلی‌گرم بر کیلوگرم، بافت کبدی دچار نکروز شدید می‌شود.

تشکر و قدردانی: از کلیه همکاران بخش زیست‌شناسی دانشگاه پیام نور اصفهان که در انجام این طرح ما را یاری دادند، تشکر می‌شود.

تأییدیه اخلاقی: پروتکل این تحقیق براساس قوانین بین‌المللی در مورد حیوانات آزمایشگاهی انجام شد و در کمیته اخلاق دانشگاه پیام نور اصفهان به تصویب رسید.

تعارض منافع: موردی توسط نویسندگان گزارش نشده است.

منابع مالی: توسط دانشگاه پیام نور اصفهان تأمین شده است.

منابع

1- Barros L, Carvalho AM, Ferreira IC. Leaves, flowers, immature fruits and leafy flowered stems of *Malva sylvestris*: A comparative study of the nutraceutical potential and composition. *Food Chem Toxicol*. 2010;48(6):1466-72.

2- Modaresi M, Messripour M, Asadi Marghmaleki M, Hamadani MK. Effect of saffron (*Crocus sativus*) extract on level of FSH, LH and testosterone in mice. *J Zanjan Univ Med Sci*. 2008;16(63):11-8. [Persian]