

بررسی اثرات سیتوتوکسیک استات سرب بر روی بافت قلب خرگوش توسط میکروسکوپ نوری و الکترونی

بنفشه غلامحسینی^۱ - آرش خاکی^۲ - امیرافشین خاکی^۳ - هومن کچی^۴ - فرناز راد سعید^۵

چکیده

زمینه و هدف: از زمان های بسیار قدیم سرب یکی از فلزات پر مصرف بوده و امروزه نیز کاربرد بسیار وسیعی در صنایع مختلف دارد. ورود سرب حتی به مقادیر کم به بدن باعث مسمومیت شده و بر روی ساختارهای بیوشیمیایی و فیزیولوژیکی اثرات سوء زیادی دارد و حتی باعث اختلالات رفتاری می گردد. مطالعات نشان داده است که سرب اثرات سویی بر روی اجزای مختلف بدن از جمله سیستم عصبی، خون، کلیه، دستگاه گردش خون و دستگاه تولید مثل (بیضه) پستانداران دارد. امروزه توجه زیادی به آلودگی محیطی ناشی از سرب به دلیل اثرات سمی سرب آن بر روی گیاهان، حیوانات و انسان می شود. **روش تحقیق:** در این مطالعه تجربی از خرگوش های سفید نر بالغ نژاد نیوزلندی استفاده شد و خرگوشها به دو گروه تحت مطالعه (n=10) و کنترل (n=10) تقسیم شدند. به گروه تحت مطالعه 6/5 mg/kg استات سرب به صورت داخل صفاقی و به صورت یک روز در میان به مدت 7 هفته به عنوان فاز مزمن تزریق گردید. به گروه کنترل نیز همان مقدار به مدت 7 هفته از آب دو بار تقطیر تزریق شد. بعد از طی زمان فوق از بافت بطن چپ قلب خرگوش ها نمونه برداری شد. سپس آماده سازی بافتی برای میکروسکوپ نوری و الکترونی به روش استاندارد به عمل آمد. **یافته ها:** نتایج حاصله از مطالعه با میکروسکوپ الکترونی از سلول های بافت عضلانی بطن چپ قلب در گروه تجربی نسبت به گروه کنترل نشان داد که هسته این سلول ها غیر نرمال، هتروکروماتین تر و میتوکندری های این سلول ها واکوئله شده بودند. یافته های مورفولوژیک نیز در گروه تحت مطالعه با استات سرب نشان می دهد که تغییرات بافت شناسی معنی داری نسبت به گروه کنترل دیده می شود. **نتیجه گیری:** بررسی های هیستوپاتولوژیکی نشان داده است که استات سرب طی فاز مزمن باعث تغییرات واضحی بر روی بافت قلب می گردد. **کلید واژه ها:** استات سرب؛ بافت قلب؛ سیتوتوکسیک؛ خرگوش

افق دانش؛ فصلنامه دانشگاه علوم پزشکی و خدمات بهداشتی درمانی (دوره ۱۴؛ شماره ۴؛ زمستان سال ۱۳۸۷)
دریافت: ۱۳۸۷/۷/۲۰ اصلاح نهایی: ۱۳۸۷/۱۲/۱۰ پذیرش: ۱۳۸۷/۱۲/۲۱

۱- استادیار، گروه آموزشی پاتولوژی، دانشکده دامپزشکی، دانشگاه آزاد اسلامی واحد کرج

۲- نویسنده مسؤل؛ استادیار، گروه آموزشی پاتولوژی، دانشکده دامپزشکی، دانشگاه آزاد اسلامی واحد تبریز

آدرس: تبریز- دانشگاه آزاد اسلامی واحد تبریز- دانشکده دامپزشکی

تلفن: ۰۹۱۴۳۱۳۸۳۹۹. نامبر: ۰۴۱۱-۴۷۷۶۷۸۹. پست الکترونیکی: arashkhaki@yahoo.com

۳- دانشیار، بخش علوم تشریح، دانشکده پزشکی، دانشگاه علوم پزشکی تبریز و مرکز تحقیقات سلامت کشوری

۴- دانشجوی دکتری، دانشکده دامپزشکی، دانشگاه آزاد اسلامی واحد تبریز

۵- دانشجوی دکتری، دانشکده پزشکی، دانشگاه آزاد اسلامی واحد تبریز

مقدمه

از زمان های بسیار قدیم سرب یکی از فلزات پر مصرف بوده و امروزه نیز کاربرد بسیار وسیعی در صنایع مختلف دارد. سرب با مقادیر کم هم باعث سمی شدن می گردد به طوری که اثرات سوء زیادی بر ساختارهای بیوشیمیایی، فیزیولوژیکی و حتی اختلالات رفتاری دارد (۱). سرب موجود در جهان اطراف ما هنوز به عنوان یک فاکتور مهم خطر سلامت انسان و حیوان تلقی می شود. اگر چه بزرگسالان مستعد به مسمومیت با سرب می باشند، ولی کودکان و نوزادان به دلیل سطح تحمل پایین بدن در معرض خطر بیشتری می باشند (۲).

منابع آلودگی سرب بسیار وسیع است؛ از جمله می توان لوله های سربی خانه های قدیمی، سیم های لحیم کاری، بسته بندی های غذایی، آرد نان و شیرینی، بسته بندی های شیرینی، محصولات کشاورزی غنی شده با کود، قارچ و علف کش ها را ذکر نمود. همچنین، فلزات سنگین ممکن است از طریق استنشاق گرد و غبار یا از طریق جذب مستقیم آن ها از خاک توسط گیاهان و مصرف گیاهان به صورت غذا وارد بدن انسان شوند (۳-۵). تماس مزمن با فلزات سنگین اثرات مخرب زیادی روی انسان، حیوانات و گیاهان دارد (۶). مطالعات نشان داده است که سرب بر روی اجزای مختلف بدن از جمله سیستم عصبی، خون، کلیه، دستگاه گردش خون و دستگاه تولید مثل (بیضه) پستانداران دارد. امروزه توجه زیادی به آلودگی محیط ناشی از سرب به علت اثرات سمی آن بر روی گیاهان، انسان ها و حیوانات می شود (۷-۹).

نتایج بررسی های مختلف، تغییرات یستوشیمیایی و بافت شناسی قابل ملاحظه ای را در کلیه نشان داده است که با عوارض شدید از جمله گلومرلواسکلروز کانونی- گلومرولی، هیالینیزاسیون گلومرولی و اکئولیزاسیون و هیپرپلازی توبولی و آدنومای توبولار و نکروز و گشادی لوله ای و هسته ی پیکنوتیک همراه می باشد (۱۰-۱۳). هدف مطالعه ی حاضر جهت پاسخ به این سؤال است که آیا استات سرب توانایی ایجاد تغییرات هیستوپاتولوژیکی در بافت قلب را نیز دارد؟

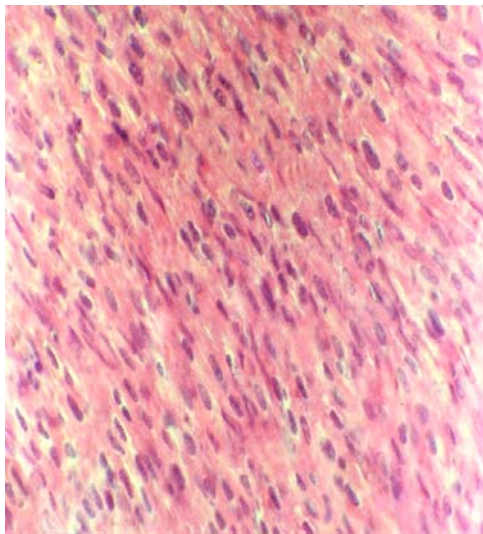
روش تحقیق

در این مطالعه ی تجربی مداخله ای، خرگوش های نر سفید نیوزیلندی از انستیتو پاستور تهران خریداری شدند و به حیوان خانه دانشکده ی پزشکی دانشگاه علوم پزشکی اصفهان انتقال یافتند. بعد از توزین آن ها به طور تصادفی به دو گروه تحت مطالعه (n=۱۰) و کنترل (n=۱۰) تقسیم شدند. به گروه تحت مطالعه مقدار ۶/۵ mg/kg استات سرب به همراه ۳ سی سی آب مقطر دو بار تقطیر شده یک روز در میان و به مدت ۷ هفته به صورت داخل صفاقی تزریق شد (۱۴). به گروه کنترل، آب مقطر دوبار تقطیر شده هر روز و به مدت ۷ هفته به صورت داخل صفاقی تزریق شد. نمونه از قسمت عضلانی بطن چپ قلب بلافاصله بعد از بیوپسی جهت آماده سازی برای مطالعه با میکروسکوپ نوری در فیکساتیو فرمالین ۱۰ درصد بافر قرار داده شد. بدین ترتیب که برای مطالعه با میکروسکوپ نوری بعد از ثبوت با الکل آبگیری، با پارافین قالب گیری و توسط میکروتوم مقاطع با ضخامت ۵ میکرونی به صورت نمونه گیری تصادفی با فواصل منظم و یکنواخت تهیه شد. از هر قسمت عضلانی بطن چپ قلب به ازای هر حیوان، ۱۰ مقطع میکروسکوپی انتخاب و با H&E رنگ آمیزی و سپس با میکروسکوپ نوری مطالعه شد. برای تهیه ی تصاویر از میکروسکوپ نوری مدل Olympus/3H-Z ساخت کشور ژاپن و فیلم ASA 400 Kodak Ultra استفاده شده است.

مراحل آماده سازی بافت جهت مطالعه با میکروسکوپ الکترونی: نمونه ها پس از قرار دادن در محلول گلوتارآلدئید ۲/۵٪ به مدت ۶ ساعت در محلول بافر فسفات ۰/۱ مول و PH=۷/۴ شسته شدند. نمونه های با ابعاد ۱-۲ میلی متری تهیه شده از قسمت عضلانی بطن چپ قلب جهت آماده سازی برای میکروسکوپ الکترونی در فیکساتیو گلوتارآلدئید قرار داده شد و سایر مراحل آماده سازی به روش روتین و استاندارد انجام گرفت. نمونه ها در یک سطح کاملاً تمیز و داخل پلیت محتوی محلول شستشو دهنده بافر فسفات با PH=۷/۴ منتقل شدند و چند بار عمل شستشو به منظور حذف لخته ها و دبریده های بافتی انجام شد تا از حالت خون آلود بودن و چسبندگی با لخته ها و دبریده ها پاک شود و

یافته ها

نتایج میکروسکوپ نوری: نتایج حاصل از مطالعه مقاطع با میکروسکوپ نوری بافت عضلانی بطن چپ قلب در گروه کنترل نشان می دهد که تمام بافت های موجود در این مقطع کاملاً نرمال بوده و هیچ ساختمان غیر طبیعی خاصی دیده نمی شود. تمامی سلول ها دارای هسته و سیتوپلاسم کاملاً نرمال بوده و هیچ ساختمان غیر طبیعی خاصی دیده نمی شود (شکل ۱).



شکل ۱: فتومیکروگراف مقطعی از بافت عضلانی بطن چپ قلب در گروه کنترل در خرگوش. همان طور که ملاحظه می شود تمامی لایه های مربوط به سلول های عضلانی موجود در این مقطع کاملاً نرمال بوده و در هسته ها و سیتوپلاسم هیچ ساختمان غیر طبیعی خاصی دیده نمی شود. رنگ آمیزی معمولی H&E (بزرگنمایی × ۶۴۰).

نتایج حاصل از مطالعه ی مقاطع با میکروسکوپ نوری بافت عضلانی بطن چپ قلب در گروه تحت مطالعه نشان می دهد که نظم بافتی به شدت بهم خورده به طوری که هسته ی سلول های عضلانی پلئومرف شده و اطراف هسته فضاهای خالی به وجود آمده، سیتوپلاسم نامشخص و از بین رفته و بافت، فیبروتیک شده و سلول ها دچار مرگ سلولی از نوع نکروز انعقادی شده اند و در مطالعه ماکروسکوپی بافت قلب در گروه تحت مطالعه در مقایسه با گروه کنترل پر خون شده است (شکل ۲).

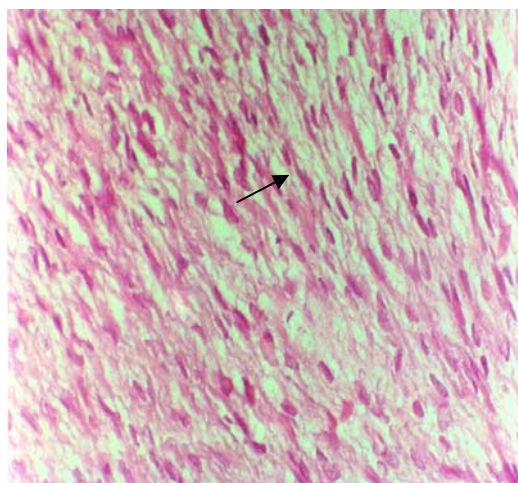
سپس نمونه ها به قطعات حداکثر ۵/۳ mm برش داده شدند و در محلول تتراکسیداسمیوم ۰.۱٪ به مدت ۲ ساعت قرار داده شدند و در ادامه سه بار عمل شستشو با بافر فسفات ۰.۱ مول و PH=۷/۴ انجام گرفت. سپس جهت آب گیری از الکل اتانل با شیب غلظت صعودی استفاده شد و بعد عمل جایگزینی با استفاده از پروپیلن اکساید انجام شد. در ادامه عمل قالب گیری نمونه ها با استفاده از رزین Epon 812 انجام شد. نمونه های ترمیم شده روی دستگاه اولترا میکروتوم مدل Reichert - Jung نصب شد و برش های نیمه نازک^۱ با ضخامت ۷۰۰-۵۰۰ نانومتر و با سرعت ۲/۵ میلیمتر در ثانیه تهیه شد و با استفاده از محلول تولوئیدین بلو رنگ آمیزی شدند و پس از تهیه مقاطع فوق نازک^۲ جهت رنگ آمیزی گریدها از محلول یورانیل استات ۰.۳٪ و سترات سرب به مدت ۲-۱ ساعت استفاده شد (۱۵،۱۶). گریدهای مورد مطالعه در هولدر و محفظه مخصوص میکروسکوپ الکترونی Jeol مدل JEM 200CX ساخت کشور ژاپن قرار داده شد و عکس برداری انجام گردید.

بررسی مورفولوژیک (بررسی کیفی): در این بررسی با استفاده از فتومیکروگراف های حاصل از میکروسکوپ های نوری و الکترونی، به تغییرات ظاهری و احتمالی پیش آمده پرداخته شد.

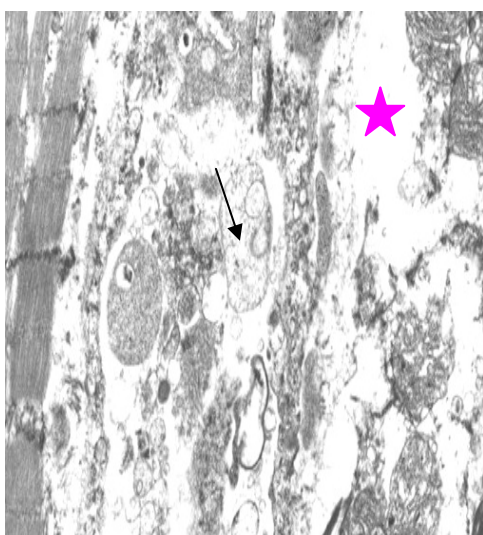
بررسی مورفومتریکی (بررسی کمی): در این قسمت، با استفاده از این ایده که اثرات سیتوتوکسیک فلزات سنگین باعث آسیب و آزار سلولی و در نتیجه باعث کاهش اجزای سلول می شود و از جمله باعث آسیب به میتوکندری ها می شود، اقدام به اندازه گیری حضور میتوکندری ها در هر ۱۰ مقطع میکروسکوپیکی به ازای هر حیوان نموده و با استفاده از نرم افزارهای خاص (Image tool, ۲۰۰۷) و بر اساس کالیبره نمودن مقاطع با استفاده از Scale bar در مقیاس ۱۰۰ میکرونی پارامترهایی چون تعیین میانگین درصد واکوئله شدن میتوکندری ها و با مقیاس ۱۰۰ میکرونی نمودیم. ارقام به دست آمده در جدولی خلاصه شده و بررسی های آماری با استفاده از آزمون آماری t انجام شد.

- 1- Semi Thin Sectioning
- 2- Ultra Thin Sectioning

نتایج حاصل از مطالعه مقطعی از سلول های بافت عضلانی بطن چپ قلب با میکروسکوپ الکترونی در گروه تجربی نشان می دهد که هسته ی سلول ها غیر نرمال و هتروکروماتین و میتوکندری های سلول ها واکنوله شده اند و داخل آن ها اجسام الکتروندنس افزایش یافته و نواحی سارکوپلاسمیک اتساع یافته و سارکولماها از بین رفته اند (شکل های ۴ و ۵).

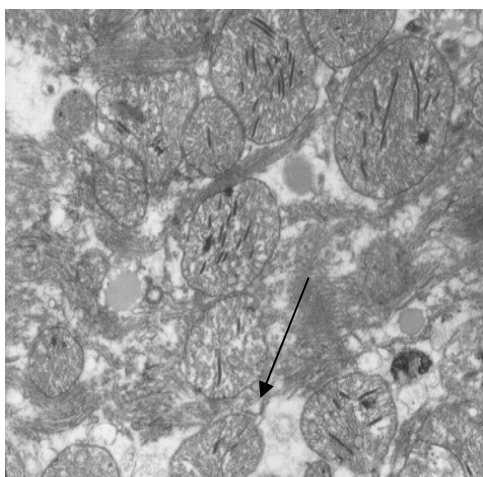


شکل ۲: فتومیکروگراف مقطعی از بافت عضلانی بطن چپ قلب در گروه تحت مطالعه در خرگوش که نظم بافتی به شدت بهم خورده به طوری که هسته سلول های عضلانی پلئومرف شده و اطراف هسته فضاهای خالی بوجود آمده، سیتوپلاسم نامشخص و از بین رفته و بافت فیبروتیک شده و سلول ها دچار مرگ سلولی (فلش) از نوع نکروز انعقادی شده اند. رنگ آمیزی معمولی H&E (بزرگنمایی $\times 640$).

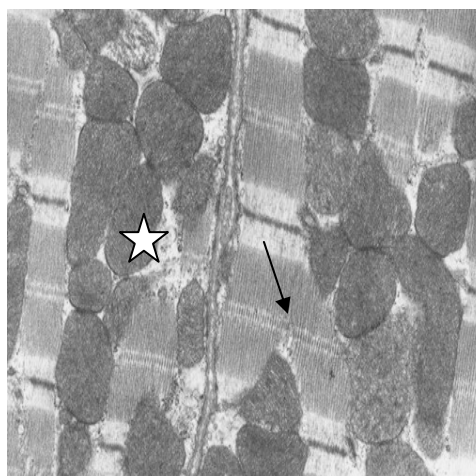


شکل ۴: الکترومیکروگراف الکترونی مقطعی فتومیکروگراف الکترونی از بافت عضلانی بطن چپ قلب در گروه تحت مطالعه در خرگوش. هسته ی سلول ها، غیر نرمال (فلش) و نواحی سارکوپلاسمیک اتساع یافته و سارکولماها از بین رفته اند (ستاره) (بزرگنمایی $\times 12000$).

نتایج میکروسکوپ الکترونی: نتایج حاصل از مطالعه ی مقطعی از سلول های بافت عضلانی بطن چپ قلب با میکروسکوپ الکترونی در گروه کنترل نشان می دهد که هسته سلول های عضلانی بطن چپ قلب یوکروماتین بوده و نواحی سارکوپلاسم نرمال و طبیعی بودن میتوکندری های آن مشهود است (شکل ۳).



شکل ۵: الکترومیکروگراف الکترونی مقطعی فتومیکروگراف الکترونی از بافت عضلانی بطن چپ قلب در گروه تحت مطالعه در خرگوش. به نواحی مرگ سلولی (فلش) و اجسام الکتروندنس افزایش یافته در میتوکندری های واکنوله شده توجه شود (بزرگنمایی $\times 12000$).



شکل ۳: الکترومیکروگراف الکترونی مقطعی از بافت عضلانی بطن چپ قلب در گروه کنترل در خرگوش. هسته سلول های عضلانی بطن چپ قلب یوکروماتین بوده و نواحی سارکوپلاسم نرمال و طبیعی بودن سارکومتر (فلش) و میتوکندری های آن مشهود است (ستاره) (بزرگنمایی $\times 12000$).

در گروه تحت مطالعه ۹/۵۲ می باشد. بررسی های آماری نشان داد که تفاوت میانگین درصد واکوئله شدن میتوکندری ها معنی دار می باشد ($p < 0/05$).

نتایج مورفومتریک: نتایج کمی حاصل از این مطالعه، یعنی میانگین درصد واکوئله شدن میتوکندری ها در جدول ۱ خلاصه شده است. همان طور که ملاحظه می شود میانگین درصد واکوئله شدن میتوکندری ها در گروه کنترل ۱/۵۶ و

جدول ۱: میانگین درصد واکوئله شدن میتوکندری ها در گروه های کنترل و تحت مطالعه

p-value	Max (micron)	Min (micron)	Mean (micron)	درصد واکوئله شدن میتوکندری ها
				گروه
0/005	۲۰۸/۰۱	۲۰۶/۳۴	$(1/56 \pm 0/17)$	کنترل
	۱۷۷/۶۷	۱۶۸/۱۵	$(9/52 \pm 0/41)$	تحت مطالعه

آنجا جذب خون می شوند (۴). تحقیقات نشان داده است که سرب روی اکثر بافت های بدن اثرات سوء و مخربی دارد. بافت های مختلفی از جمله کبد، کلیه، مغز، استخوان ها، مغز استخوان، عضلات، تخمدان و بیضه از ارگان های حساس به آلودگی با منشاء فلزات سنگین می باشند (۱۱). همچنین، تحقیقات پیشین نشان داده است که املاح سرب می تواند با مکانیسم اختلال در پمپ سدیم-پتاسیم و کاهش میزان نیتريت اکساید، افزایش آندوتلین، افزایش آنژیوتنسنین II و اثر بر روی عروق خونی محیطی و مرکزی از طریق تحریک اعصاب سبب ایجاد فشار خون در انسان و حیوانات گردد (۱۲،۱۳،۱۷). مطالعات گذشته نشان داده است که سرب می تواند سبب افزایش پراکسیداسیون چربی ها و کاهش آنتی اکسیدان ها مثل گلوتاتیون پراکسیداز، سوپر اکسید دسموتاز، کاتالاز، گلوتاتیون ردوکتاز، گلوکز-۶-فسفات دهیدروژناز و گلوتاتیون-اس-ترانسفراز گردد و از این طریق سبب آسیب اکسیداتیو شود (۱۸،۱۹). همچنین، مصرف عنصر روی، ملاتونین، پکتین، دانه ی گیاه ناجلا استیوا سبب کاهش اثرات سمی سرب در بدن از طریق کاهش میزان رایکال های آزاد شده است (۲۰-۲۲). رایکال های آزاد نقش به سزایی در ایجاد آسیب سلولی و تخریب سلول ها دارد و در وقوع آپوپتوزیس در بافت های کبد و بیضه موش های صحرایی مصرف کننده سرب شناخته شده اند (۲۳،۲۴). از آنجا که رایکال های آزاد سبب آسیب رساندن به دیواره فسفولیپیدی میتوکندری ها و از بین رفتن آن می شود و

بحث

یکی از آلاینده های بسیار خطرناک محیط زیست به دنبال توسعه فناوری و توسعه کارخانجات صنعتی، سرب و مشتقات آن می باشد. سرب در جهان اطراف ما هنوز یک فاکتور مهم علیه سلامت انسان ها و حیوانات به شمار می رود (۸). به طوری که تقریباً همه ی انسان ها در تمام سنین از عوارض ناشی از استات سرب در امان نخواهند بود (۷). کودکان و نوزادان به علت تحمل کمتر نسبت به عوامل تراژون بیشتر در معرض خطر می باشند (۱۰). متأسفانه، اثرات این فلز سمی و خطرناک به تدریج و در طولانی مدت ظاهر می شود. این بدان معنی است که آستانه ی تحمل بافت های مختلف نسبت به این فلز بالاست. همان گونه که اشاره گردید تماس مزمن با این فلز اثرات مخرب زیادی روی انسان و حیوانات دارد که مکانیزم و روش موثر برای حذف این مواد وجود ندارد و یا گاهی بسیار پرهزینه است. شاید بتوان از گیاهان به عنوان عامل واسطه ی انتقال این املاح فلزی نام برد (۳،۴). گیاهان این فلز را از خاک آلوده می گیرند و سپس، از طریق ریشه وارد بخش های مختلف گیاه از جمله ساقه، برگ، گل، میوه و شیره ی گیاهان می شود و انسان با استفاده از گیاه آلوده مواد سمی حاصل از سرب را وارد بدن خودش می کند (۶). شاید بتوان منبع اصلی آلودگی را در شهرهای بزرگ صنعتی، سوخت بنزین یافت که همه روزه هزاران تن از املاح فلزی سرب به همراه استنشاق هوای آلوده وارد دستگاه تنفس انسان ها شده و از

پروتئین های بین غشای سلولی مثل سیتوکروم C، آزاد می شوند و این، خود سبب فعال شدن کاسپازها و تجمع کروماتین هسته و آسیب به DNA سلول ها و آپوپتوزیس می شود (۲۵،۲۶). با وجود اینکه اخیراً مطالعات هیستولوژیکی زیادی در این زمینه صورت گرفته است؛ ولی این مطالعات از دیدگاه میکروسکوپ نوری و الکترونی به صورت توأم کمتر صورت گرفته است. یافته های هیستوپاتولوژیک حاصل از این تحقیق نشان می دهد که مصرف استات سرب در طولانی مدت، باعث متراکم شدن و پلی مورف تر شدن هسته سلول های عضلانی ناحیه بطن چپ شده و همچنین، سبب افزایش فیبروز در بافت بینابینی و نکروز سلول های قلبی، آسیب به میتوکندری ها و واکوئله شدن آن ها، اتساع نواحی سارکوپلاسمیک و از بین رفتن سارکولماها می گردد. نحوه ی عملکرد سرب بدین طریق است که انرژی متابولیک سلول های ژرمینال جنسی مخصوصاً سلول های اسپرمانوسیت اولیه به خاطر آسیب به پمپ سدیم-پتاسیم کاهش می یابد (۱۴،۱۵) و از طریق آسیب به شبکه اندوپلاسمیک خشن احتمالاً میزان پروتئین سازی کاهش می یابد و در نتیجه سلول همانندسازی نمی نماید و کروماتین به شکل هتروکروماتین تر ظاهر می شود و هتروکروماتین تر شدن هسته از نشانه های آسیب برگشت ناپذیر سلولی (نکروز) می باشد. ضمناً بر طبق تحقیقات گذشته سرب از طریق ایجاد استرس اکسیداتیو و ایجاد پراکسیداسیون چربی و کاهش میزان آنتی اکسیدان هایی مانند سوپراکسید دیسموتاز سبب آسیب سلولی شده است (۱۷-۱۵). مطالعات نشان داده است که

آسیب های سلولی ناشی از استرس ها و مواد شیمیایی و داروها با تولید رادیکال های آزاد، سبب فعال کردن کاسکادها می گردد، کاسکادها و کاسپازها از فعال کننده های مرگ برنامه ریزی شده سلول (آپوپتوزیس) هستند (۱۸). تحقیقات گذشته دانشمندان در مورد بیوپسی های انجام گرفته از بافت قلب موش های صحرایی نشان داده است که یون کلسیم از طریق کانال های کلسیم موجود در سارکولماها سبب انقباض عضلات قلبی می گردد (۱۹) و باند شدن سرب با سولفید هیدروژن سبب کاهش فعالیت میوزین می شود (۲۷). همچنین مرگ سلول های میوسیت می تواند به دلیل عوامل مختلف رخ دهد و سبب نقص در عملکرد عضلات بطن چپ و کاربومیوپاتی اتساعی و افزایش فشارخون گردد (۳۰،۳۱).

نتیجه گیری

یافته های حاصل از این بررسی نشان می دهد اثرات املاح سنگین در طولانی مدت بر بافت قلب می تواند، منجر به کاهش فعالیت سلول های قلبی شود و در نتیجه، مرگ سلولی ایجاد نماید. چون اثرات سرب در خرگوش می تواند در بافت قلب انسان نیز ایجاد شود، پیشنهاد می گردد در استفاده از این فلز در صنایع تولیدی و مصرفی نهایت احتیاط به عمل آید.

تشکر و قدردانی

از معاونت پژوهشی دانشگاه آزاد اسلامی واحد کرج به خاطر تخصیص بودجه به این طرح پژوهشی نهایت تشکر را می نمایم.

References:

- 1- Tong S, Von Schirnding YE, Prapamontol T. Environmental lead exposure: a public health problem of global dimensions. Bull World Health Organ 2000; 78: 1068-77.
- 2- Hernandez-Avila M, Peterson KE, Gonzalez-Cossio T, Sanin LH, Aro A, Schnaas L, Hu H. Effect of maternal bone lead on length and head circumference of newborns and 1- month old infants Arch Environ Health 2002; 57(5): 482-8.
- 3- Anderson AC, Puschel SM, Linakis JG. Pathophysiology of lead poisoning. In: Puschel SM, Linakis JG, Anderson AC, editors. Lead poisoning in children. Baltimore (MD): P.H. Brookes; 1996, 75:96.
- 4- Bellinger D, Dietrich KN. Low-level lead exposure and cognitive function in children. [Review] Pediatr Ann 1994; 23: 600 - 5.

- 5- Ellen G, van Loon JW, Tolsma K. Heavy metals in vegetables grown in The Netherlands and in domestic and imported fruits. *JZ Lebensm Unters Borsch* 1990; 190(1): 34-9.
- 6- Zurera G, Estrada B, Rincón F, Pozo R. Lead and cadmium contamination levels in edible vegetables. *J Bull Environ Contam Toxicol* 1987; 38(5): 805-12.
- 7- Kerper LE, Hinkle PM. Lead uptake in brain capillary endothelial cells: activation by calcium store depletion. *Toxicol Appl Pharmacol* 1997a; 146: 127-33.
- 8- Gulson BL, Mizon KJ, Korsch MJ, Palmer JM, Donnelly JB. Mobilization of lead from human bone tissue during pregnancy and lactation-a summary of long-term research. *J Sci Total Environ* 2003 15; 303(1-2): 79-104.
- 9- Mc Kone TE. Uncertainty and variability in human exposures to soil contaminants through home-grown food: a Monte Carlo assessment. *J Risk Anal* 1994 Aug; 14(4): 449-63.
- 10- Jarrar BM. Histological and histochemical alterations in the kidney induced by lead. *Ann Saudi Med*. 2003; 23(1-2): 10-5.
- 11- Popova MP, Popov CS. Effect of heavy metal salts on the activity of rat liver and kidney catalase and lysosomal hydrolases. *J Zentralbl Veterinarmed A*. 1998; 45(6-7): 343-51.
- 12- Weiler E, Khalil-Manesh F, Gonick HC. Effects of lead and a low-molecular-weight endogenous plasma inhibitor on the kinetics of sodium-potassium-activated adenosine triphosphatase and potassium-activated p-nitrophenylphosphatase. *Clin Sci* 1990; 79: 185-192.
- 13- Khalil-Manesh F, Gonick HC, Weiler EW, Prins B, Weber MA, Purdy RE. Lead-induced hypertension: possible role of endothelial factors. *Am J Hypertens* 1993; 6: 723-729.
- 14- Nasiri M, Khaki A, Bazi P, Khaki AA, Sahizadeh R, Roozbehi A. Ultra-Structure Study of Lead Acetate Cytotoxic Effects on Testis In Rabbit. *J Armaghan Danesh* 2008; 13(10): 45-53.
- 15- Carmignani M, Volpe AR, Boscolo P, Qiao N, Di Gioacchino M, Grilli A, et al. Catecholamine and nitric oxide systems as targets of chronic lead exposure in inducing selective functional impairment. *Life Sci* 2000; 68: 401-415.
- 16- Farmand F, Ehdai A, Roberts CK, Sindhu RK. Lead-induced dysregulation of superoxide dismutases, catalase, glutathione peroxidase, and guanylate cyclase. *Environ Res* 2005; 98: 33-39.
- 17- Khaki AA, Tubbs RS, Shoja MM, Rad JS, Khaki A, Farahani RM, Zarrintan S, Nag TC. The effects of an electromagnetic field on the boundary tissue of the seminiferous tubules of the rat: A light and transmission electron microscope study. *Folia Morphol (Warsz)* 2006; 65(3): 188-94.
- 18- khaki A, Sohrabihaghdost I, Ghafari Noin M, Bazi P, Zahedi A, Azarmi Y. Survey the Effects of Ciprofloxacin on Rat Testis Tissue Considering Electron Microscopy. *Journal of Gilan University of Medical Sciences* 2006; 15(57): 61-70.
- 19- Yin ST, Tang ML, Su L, Chen L, Hu P, Wang HL, Wang M, Ruan DY. Effects of Epigallocatechin-3-gallate on lead-induced oxidative damage. *Toxicology*. 2008 10; 249(1): 45-54.
- 20- Wang L, Chen D, Wang H, Liu Z. Effects of Lead and/or Cadmium on the Expression of Metallothionein in the Kidney of Rats. *Biol Trace Elem Res*. 2008, 19 (in press).
- 21- Khotimchenko MY, Kolenchenko EA. Efficiency of low-esterified pectin in toxic damage to the liver inflicted by lead treatment. *Bull Exp Biol Med*. 2007; 144(1): 60-2.
- 22- Bandhu HK, Dani V, Garg ML, Dhawan DK. Hepatoprotective role of zinc in lead-treated, protein-deficient rats. *Drug Chem Toxicol* 2006; 29(1): 11-24 .

- 23- El-Sokkary GH, Abdel-Rahman GH, Kamel ES. Melatonin protects against lead-induced hepatic and renal toxicity in male rats. *Toxicology* 2005 15; 213(1-2): 25-33.
- 24- Farrag AR, Mahdy KA, Abdel Rahman GH, Osfor MM. Protective effect of *Nigella sativa* seeds against lead-induced hepatorenal damage in male rats. *Pak J Biol Sci.* 2007; 10(17): 2809-16.
- 25- Chunhong W, Jiancheng L, Chunlian Z, Yongyi BI, Xianglin Sand Qun S. Effect of ascorbic acid and thiamine supplementation at different concentrations on lead toxicity in liver. *Ann Occup Hyg* 2007; 51(6): 563–569.
- 26- Wang C, Zhang Y, Liang J. Impacts of ascorbic acid and thiamine supplementation at different concentrations on lead toxicity in testis. *Clin Chim Acta*; 2006; 370: 82– 8.
- 27- Khaki A, Ghaffari Novin M, Khaki AA, Nouri M, Sanati E, Nikmanesh M. Comparative study of the effects of gentamicin, neomycin, streptomycin and ofloxacin antibiotics on sperm parameters and testis apoptosis in rats. *Pakistan journal of biological science* 2008: 11(3): 1683-1689.
- 28- Struzynska L, Dabrowska-Bouta B, Rafalowska U. Acute lead toxicity and energy metabolism in rat brain synaptosomes. *Acta Neurobiol Exp (Warsz)* 1997; 57: 275– 81.
- 29- Cappelli V, Bottinelli R, Poggesi C, Moggio R, Reggiani C. Shortening velocity and myosin and myofibrillar ATPase activity related to myosin isoenzyme composition during postnatal development in rat myocardium. *Circ Res* 1989; 65: 446- 457.
- 30- Yoshiko T, Kenji Y, Nicholas J. Severs, Yoshiharu M. Species-specific difference in distribution of voltage-gated L-type Ca^{2+} channels of cardiac myocytes. *Am J Physiol Cell Physiol*, 2000; 279: C1963-C1969.
- 31- Vassallo DV, Lebarch EC, Moreira CM, Wiggers GA, Stefanon I. Lead reduces tension development and the myosin ATPase activity of the rat right ventricular myocardium. *Braz J Med Biol Res.* 2008; 41(9): 789-95.

Ultra structure study of lead acetate cytotoxic effects on heart tissue in rabbit

B. Gholamhosseini¹, A. Khaki², AA. Khaki³, H. Kachabi⁴, F. Radsaeed⁵

Abstract

Background and Aim: Lead is one of the world wide using metals that has been used since ancient time. It is also a toxin, known to have adverse effects on the body even at low level of exposure and it induces a bread range of physiological, biochemical and behavioral dysfunctions. Studies have shown that this metal has harmful effects on several tissues such as nervous system, blood tissues, cardiovascular system, reproductive and urinary system.

Materials and Methods: In this experimental study white male rabbits of New Zealand race were used and divided into two groups. Experimental group (N=10) 6.5 mg/kg of lead acetate were injected intra peritoneal every other day to each animal for 7 weeks as chronic dose and control group (N=10) were injected only with demonized water. After taking biopsy from left ventricular heart tissues of each group, tissue preparation was performed for LM and EM studies as standard method. Morphologic study was carried out on electron micrographs. Data have been compared with statistical methods.

Results: Electron microscopic study revealed the nuclei of left ventricular muscles were heterochromatin appearance and abnormality and vacuolization in mitochondria in experimental group when compared with control group. Morphological findings in experimental group showed that histological tissue changes have been more significant to control group ($p < 0.05$).

Conclusion: These results suggest that lead acetate had severing effects on heart tissue during chronic dose.

Key Words: Lead Acetate; Heart Tissue; Cytotoxic; Rabbit

Ofogh-e-Danesh. GMUHS Journal. 2009; Vol. 15, No. 1

1- Assistant Professor, Department of veterinary Pathology, Islamic Azad University, Karaj branch, Iran.

2- **Corresponding Author;** Assistant Professor, Department of veterinary Pathology, Islamic Azad University, Tabriz branch, Iran.

Tel: +98-9143138399

Fax: +98-411-4776789

E-mail: arashkhaki@yahoo.com

3- Associate Professor, Department of Anatomical Sciences, Tabriz University of Medical Sciences, National Public Health Management Center, Tabriz, Iran.

4- D.V.M Student, Department of veterinary Pathology, Islamic Azad University, Tabriz branch, Iran.

5- MD Student, Faculty of Medical Sciences, Islamic Azad University, Tabriz branch, Iran.