

## نقش سد خونی بیضه در ابتلای کمتر بیضه به بیماری هیداتید

حسن احمدنیا<sup>۱</sup> - محمود رضا کلانتری<sup>۲</sup> - علی اصغر یارمحمدی<sup>۳</sup> - سیروس نکوئی<sup>۴</sup> - سعید رضا قنبری زاده<sup>۵</sup>

### چکیده

**زمینه و هدف:** کیست هیداتید یک بیماری انگلی است که هر قسمتی از بدن را مبتلا می نماید. با این حال بیماری هیداتید دستگاه ادراری تنها در ۳-۲٪ موارد دیده می شود که در این میان بیضه ها مکان نادری برای کیست هیداتید هستند که تاکنون تنها سه مورد گزارش شده است. علت ابتلای کمتر بیضه ها توسط کیست هیداتید به خوبی شناخته نشده است. در این تحقیق ما سعی کردیم تا ابتلا بیضه خرگوش به هیداتیدوزیس را بررسی کنیم.

**روش تحقیق:** در این کارآزمایی تجربی، چهارده خرگوش نر سالم که بطور متوسط ۲/۵-۳kg وزن داشتند، بطور تصادفی در دو گروه همگن قرار گرفتند. سپس یک بیضه از هر خرگوش گروه یک با تزریق داخل بیضه ای ۰/۵ ml از رسوبات مایع کیست هیداتید که حاوی پروتواسکولکس های زنده بود، آلوده شد. همچنین ۰/۵ ml از همین مایع به داخل صفاق هفت خرگوش گروه دو تزریق شد. سپس خرگوشها در شرایط عاری از پاتوژن به مدت ۱۰ هفته نگهداری شدند. یک خرگوش از گروه اول (گروه مطالعه) و سه خرگوش از گروه دوم (گروه شاهد) در طی روز اول و دوم بعد از تزریق مردند. در پایان هفته دهم و پس از انجام سونوگرافی، هر دو بیضه خرگوشهای گروه اول خارج شد و همچنین در گروه دوم بعد از لاپاراتومی، از نقاط مشکوک بیوپسی گرفته شد و این نمونه ها بعد از رنگ آمیزی H&E توسط میکروسکوپ نوری مطالعه شد.

**یافته ها:** در بررسی هیستوپاتولوژیک، شواهد ابتلای بیضه به کیست هیداتید شامل اسکولکسها و لایه ژرمیناتیو و جدار کیتینی کیست در بیضه پنج خرگوش از شش خرگوش گروه اول (۸۳/۳٪) دیده شد و در گروه دوم شواهد ابتلا در صفاق سه خرگوش از چهار خرگوش دیده شد (۷۵٪) و در مقایسه آماری تفاوت آشکاری بین دو گروه از نظر ابتلا به هیداتیدوزیس وجود نداشت (p=۰/۱).

**نتیجه گیری:** علیرغم این نکته که بیضه ها مکان بسیار نادری برای کیست هیداتید هستند، در مدل آزمایشگاهی ایجادشده شواهد ابتلای بیضه به هیداتیدوزیس دیده شد که می تواند مطرح کننده این مسأله باشد که سد خونی بیضه ای مانع ابتلای بیضه به کیست هیداتید می شود.

**کلید واژه ها:** بیماری هیداتید؛ بیضه؛ سد خونی بیضه؛ خرگوش

افق دانش؛ فصلنامه دانشگاه علوم پزشکی و خدمات بهداشتی درمانی کتاباد (دوره ۱۴؛ شماره ۴؛ زمستان سال ۱۳۸۷)

دریافت: ۱۳۸۷/۷/۲۸ اصلاح نهایی: ۱۳۸۷/۱۱/۲۲ پذیرش: ۱۳۸۷/۱۲/۱۴

۱- نویسنده مسؤول؛ استاد، گروه آموزشی اورولوژی، بیمارستان قائم (عج)، دانشگاه علوم پزشکی مشهد

آدرس: مشهد - بیمارستان قائم (عج) - بخش اورولوژی

تلفن: ۰۵۱۱-۸۰۱۲۸۳۸ شماره: ۰۵۱۱-۸۴۱۷۴۰۴ پست الکترونیکی: ahmadniah@mums.ac.ir

۲- استادیار، گروه آموزشی پاتولوژی، بیمارستان قائم (عج)، دانشگاه علوم پزشکی مشهد

۳- دانشیار، گروه آموزشی اورولوژی، بیمارستان قائم (عج)، دانشگاه علوم پزشکی مشهد

۴- دانشیار، گروه آموزشی رادیولوژی، بیمارستان قائم (عج)، دانشگاه علوم پزشکی مشهد

۵- رزیدنت اورولوژی، گروه آموزشی اورولوژی، بیمارستان قائم (عج)، دانشگاه علوم پزشکی مشهد

## مقدمه

بیماری هیداتید یک بیماری اندمیک در منطقه مدیترانه و خاورمیانه است و یک مشکل بهداشتی در این منطقه محسوب می شود. این بیماری بصورت ضایعات کیستیک با حدود مشخص و در هر قسمتی از بدن تظاهر پیدا می کند. اگر چه هیچ قسمتی از بدن دور از دسترس بیماری هیداتید نیست، اما تقریباً عمده ضایعات کیستی در کبد (۷۰٪) و در ریه (۲۵٪) گزارش شده است. کلیه ها، طحال، مجاری صفراوی، مزانتر و بافت های نرم و مغز محل های با شیوع کمتر هستند (۱). بیضه ها مکانهای بسیار نادری برای ابتلاء توسط انگل اکینوкок می باشند. تاکنون تنها سه مورد از کیست هیداتید بیضه گزارش شده است (۴-۲). علت مقاومت بیضه نسبت به ابتلا توسط اکینوкокوس هنوز به خوبی توضیح داده نشده است.

در یک فرضیه مطرح شده، سد خونی بیضه عامل اصلی این مقاومت دانسته شده است؛ در حالیکه در فرضیات دیگر، درجه حرارت پایین تر اسکروتوم و یا مکانیسم های دفاعی موضعی به عنوان علل مهم ابتلای کمتر بیضه ها توسط بیماری هیداتید مطرح شده است (۵). هدف این مطالعه بررسی علل این مقاومت از طریق ایجاد یک مدل تجربی هیداتیدوزیس در بیضه خرگوش بوده است.

## روش تحقیق

برای فراهم کردن اسکولکسهای زنده، کیستهای هیداتید گاو، گوسفند و بز از یک کشتارگاه صنعتی تهیه شد. تحت شرایط استریل، مایع درون کیستها به طور جداگانه آسپیره شده و سپس با سرعت ۳۰۰۰ rpm به مدت ۳ دقیقه سانتریفوژ شد. به منظور بررسی زنده بودن پروتواسکولکسها بخشی از نمونه آماده شده شامل شن هیداتید و رسوبات پروتواسکولکسها با میکروسکوپ نوری بدون هیچ گونه رنگ آمیزی خاصی بررسی شد. در نمونه های تهیه شده فقط در کیستهای نمونه گاوی اسکولکسهای زنده دیده شد.

نکته مهم بعدی مشخص کردن کوچکترین سوزنی بود که پروتواسکولکسها می توانند از آن عبور کنند. از طریق چکاندن این رسوبات به روی سطح لام با استفاده از سوزنهای

مختلف و سپس بررسی آنها با میکروسکوپ نوری، در نهایت سوزن با درشتی ۱۹G انتخاب گردید. در ابتدا چهارده خرگوش نر سفید (male Albino dutch rabbit) انتخاب شده و سپس به دو گروه جور شده بر اساس سن و وزن تقسیم شدند. در گروه مطالعه (A)، پروتواسکولکسهای زنده به داخل بیضه سمت راست هر خرگوش تزریق شد. در گروه شاهد (B) پروتواسکولکسهای زنده به داخل پریتون تزریق شد. ابتلا پریتون و احشای داخل شکمی به کیست هیداتید بطور شایع دیده می شود، لذا از تزریق داخل پریتون اسکولکسها به عنوان گروه شاهد و برای اطمینان از درستی مراحل انجام کار استفاده شد. در گروه A، بعد از ضدعفونی کردن اسکروتوم، ۰/۵ ml از مایع بدست آمده به داخل بیضه راست توسط سوزن ۱۹G تزریق شد و بیضه سمت مقابل دست نخورده باقی گذاشته شد.

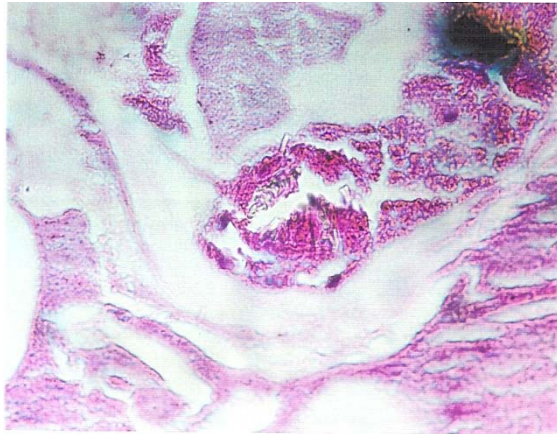
در گروه B، بعد از ضد عفونی کردن محل تزریق، ۰/۵ ml از مایع تهیه شده در ربع فوقانی و راست شکم تزریق شد. سپس خرگوشها به مدت ۱۰ هفته در یک شرایط عاری از پاتوژن (انگل) نگهداری شدند. از نظر بروز عوارض، حیوانات در طی روزهای بعدی پیگیری شدند. یکی از هفت خرگوش گروه A و سه خرگوش از گروه B در طی سه روز اول بعد از تزریق مردند. خرگوشهای زنده مانده هیچ علائمی از عفونت یا هماتوم موضعی نشان ندادند. علت مرگ خرگوش گروه اول مشخص نشد، اما خرگوشهای گروه B به دلیل واکنش آنافیلاکتیک مردند.

بعد از ۱۰ هفته خرگوشها با استفاده از تزریق عضلانی کتامین هیدروکلراید به میزان ۵۰ mg/kg و گزیلازین به میزان ۵۰ mg/kg بیهوش شدند و سپس جهت بررسی شواهد ابتلا، خرگوشها سونوگرافی شده و بعد از آن هر دو بیضه خرگوش های گروه A برای بررسی هیستوپاتولوژی خارج شد.

در گروه B، بعد از انجام لاپاراتومی و اکسپلوراسیون شکم، از نواحی مشکوک نمونه برداشته شد و سپس هر دو کلیه برای بررسی هیستوپاتولوژی یک برداشته شدند. نمونه های بافتی بعد از رنگ آمیزی با H&E توسط میکروسکوپ نوری بررسی شدند.

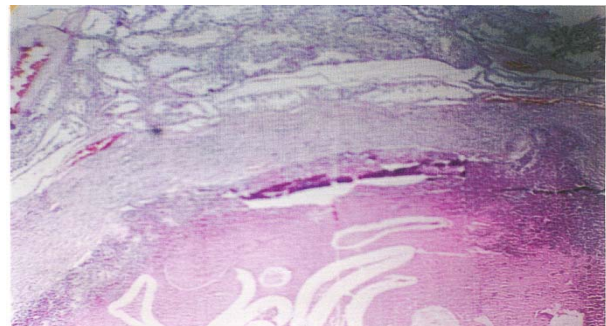
## یافته ها

میانگین وزن در گروه A،  $151/18 \pm 26.07$  گرم و در گروه B معادل  $185/18 \pm 26.92$  گرم بود و از این نظر هیچ تفاوت آشکاری بین دو گروه وجود نداشت ( $p = 0/3$ ). بعد از گذشت ۱۰ هفته از تزریق پروتواسکولکس ها، سونوگرافی توده های سالید اکوژنیک در بیضه سه خرگوش گروه A نشان داد. در حالیکه هیچ شواهد سونوگرافیکی از کیست هیداتید در گروه B دیده نشد. بررسی هیستوپاتولوژیک، شواهد هیداتیدوزیس شامل پروتواسکولکس های زنده و غشای کوتیکولر کیست و لایه ژرمیناتیو، در پنج خرگوش زنده مانده در گروه A را نشان داد (شکل ۱ و ۲).



شکل ۲: نمای میکروسکوپیکی از هیداتیدوزیس در بیضه خرگوش. این شکل برشی از اسکولکس را نشان می دهد (H&E Staining,  $\times 400$ ).

بررسی پاتولوژیک در نمونه های تهیه شده از خرگوشهای گروه B، درگیری کبد و پریتون در سه خرگوش از چهار خرگوش زنده مانده را نشان داد. مقایسه آماری هیچ تفاوت بارزی بین گروه A و B از نظر ابتلاء به هیداتیدوزیس نشان نداد ( $p = 0/1$ ). این بدین معنی بود که در صورت ورود اسکولکسها به داخل بیضه این بافت همانند کبد و پریتون مستعد ابتلا به هیداتیدوزیس می باشد. نتایج پاتولوژیک و سونوگرافیک گروه A در جدول ۱ نشان داده شده است.



شکل ۱: نمای میکروسکوپیکی از درگیری بافت بیضه توسط E.granulosus، که غشاء کوتیکولر کیست هیداتید در بافت بیضه را نشان می دهد (H&E Staining,  $\times 100$ ).

جدول ۱: نتایج پاتولوژیک و اولتراسونوگرافیک بیضه های خرگوش های گروه مطالعه

اندازه (mm)	نتایج اولتراسونوگرافی	نتایج پاتولوژیک	نتایج شماره خرگوش	
			بیضه چپ	بیضه راست
۱۹ × ۹	نرمال	نرمال	بیضه چپ	۱
۲۰ × ۹	نرمال	نرمال	بیضه راست	
۲۵ × ۱۱	نرمال	نرمال	بیضه چپ	۲
۲۴ × ۱۰	نرمال	( پروتواسکولکس ها و غشای کیتینی کیست هیداتید )	بیضه راست	
۲۴ × ۱۱	نرمال	نرمال	بیضه چپ	۳
۲۳ × ۱۰	نرمال	پروتواسکولکس ها و غشای کیتینی کیست هیداتید و کیست هیداتید اپیدیمال	بیضه راست	
۲۰ × ۱۰	نرمال	نرمال	بیضه چپ	۴
۲۱ × ۱۰	یک توده سالید ۵ میلی متری	پروتواسکولکس ها و غشای کیتینی کیست هیداتید	بیضه راست	
۲۳ × ۱۰	نرمال	نرمال	بیضه چپ	۵
۲۵ × ۱۰	دو عدد توده سالید به اندازه های ۱۱×۹ mm و ۶ میلی متری	پروتواسکولکس ها و غشای کیتینی کیست هیداتید	بیضه راست	
۲۵ × ۱۰	نرمال	نرمال	بیضه چپ	۶
۲۳ × ۱۱	یک توده سالید ۶ میلی متری	پروتواسکولکس ها و غشای کیتینی کیست هیداتید	بیضه راست	



## بحث

عنوان یک محافظ اپی تلیوم سمینفر در مقابل واکنش های اتوایمیون نیز عمل می کند (۱۰).

در بیضه پستانداران، سد خونی بیضه بر خلاف سد خونی مغز و سد خونی شبکیه، از اتصالات محکم<sup>۴</sup> و اتصالات چسبنده<sup>۵</sup> توام با هم تشکیل شده است (۱۱).

سد خونی بیضه، بطور فیزیکی اپی تلیوم سمینفر را به دو بخش بازال و آپیکال تقسیم می کند، این امر برای اسپرماتوژنز ضروری است و یک محیط کوچک برای تکامل ژرم سل ها پدید می آورد (۱۰). یکپارچگی سد خونی - بیضه در طی پیشرفت اسپرماتوژنز مختل نمی شود، لذا آنتی ژنهای اختصاصی ژرم سل های مراحل بعد از میوز، از گردش خون سیستمیک جداگانه نگه داشته می شوند (۱۲).

سلولهای سرتولی اجسام باقیمانده سیتوپلاسمی اسپرماتیدها را نیز فاگوسیتوز می کنند این اجسام بعد از فاگوسیتوز توسط آنزیم های لیزوزومال هضم می شوند (۱۳). ماکروفاژها در بافت بینابینی بیضه قرار گرفته اند، این سلولهای دفاعی در تشکیل سد خونی - بیضه شرکت کرده و در تنظیم تعادل هورمونی لوکال نیز نقش دارند (۱۴).

علیرغم این نکته که بیضه محل بسیار نادری برای عفونت اکتینوکوکمی است، در این مدل تجربی هیداتیدوزیس در بیضه خرگوش، شواهد قابل ملاحظه بیماری هیداتید (شامل پروتواسکولکسها و لایه ژرمیناتیوکیست) بعد از تزریق مستقیم پروتواسکولکسهای زنده به بیضه، در بیضه های پنج خرگوش از گروه A دیده شد. نتایج به این نکته اشاره می کنند که در بیضه مشابه سایر اعضا مقاومت ذاتی نسبت به عفونت اکتینوکوکمی وجود ندارد و با احتمال فراوان تر، سد خونی بیضه عامل اصلی ابتلای کمتر بیضه در جریان بیماری هیداتید است و سایر مکانیسم ها از قبیل درجه حرارت کمتر بیضه یا مکانیسم های دفاعی موضعی نمی توانند دلیل مقاومت باشند. نتیجه این بررسی، با نتایج مطالعه مشابه که توسط وریت و همکاران انجام شده است، کاملاً متفاوت است (۵). آنها نتیجه گیری کرده بودند که سد خونی بیضه دلیل مقاومت بیضه به هیداتیدوزیس نمی باشد.

بیماری کیست هیداتید بیماری انگلی است که بوسیله لارو اکتینوکوکوس گرانولوزوس ایجاد می شود. اگر چه اکتینوکوکوس معمولاً در طول چند سال به آهستگی رشد پیدا کرده و ایجاد کیست می کند. در این مطالعه ما انتظار داشتیم که کیست های قابل رؤیت در بررسی میکروسکوپی را بعد از یک دوره ۱۰ هفته ای مشاهده کنیم (۶،۷).

گزارش شده است که کیست هیداتید بیشتر در ارگانهای حیاتی مثل کبد، ریه و مغز اتفاق می افتد. بیماری هیداتید دستگاه ادراری شایع نیست و مسؤول حدود ۳-۲٪ تمامی موارد است (۸)، اما در این میان بیضه ها مکانهای بسیار نادری برای ابتلاء هستند. کومار و همکاران مطرح کردند که کیست هیداتید بیضه، خصوصیات شبیه به کیستهای سایر نقاط بدن دارد (۳).

همچنین استرومایر و همکاران یک مورد اکتینوکوزیس آلوتولار با درگیری حالب و بیضه را گزارش کردند (۴). آخرین مورد گزارش شده بیماری هیداتید مرتبط با بیضه، در یک بیضه نزول نکرده بوده است (۲).

علت درگیری نادر بیضه توسط اکتینوکوکوس ممکن است خونگیری اندک بیضه در مقایسه با ارگانهای حیاتی باشد که باعث کاهش احتمال درگیری بیضه در حین گسترش خونی انگل می شود. البته ممکن است سد خونی بیضه دلیل دیگری برای این مقاومت میزبان باشد. وجود سد بین خون و بخش داخلی توپولهای سمینفر به دلیل این واقعیت، مطرح شد که مواد بسیار اندکی از خون در مایع بیضه یافت می شوند.

مویرگهای بیضه ای دارای منفذ<sup>۱</sup> می باشند و به مولکولهای بزرگ خاصی اجازه عبور می دهند. چسبندگی های سلولهای سرتولی به یکدیگر از طریق اتصالات مسدود کننده<sup>۲</sup> در بخش قاعده ای - جانبی<sup>۳</sup> سلولها، سدخونی - بیضه را تشکیل داده و این سد از عبور ایمونوگلوبین ها به داخل توپول سمینفر جلوگیری می کند و مسؤول فقدان بروز ناباروری در مردان با سطوح سرمی بالای آنتی اسپرم آنتی بادی می باشد. سد سلول سرتولی به

- 1- Fenestrated
- 2- Occluding junction
- 3- Baso lateral

- 4- Tight junction
- 5- Adherent junction

**نتیجه گیری**

عفونی کردیم، علیرغم عدم تغییر در سایر شرایط شامل درجه حرارت بیضه و مکانیسم های دفاعی موضعی، کیست هیداتید در بیضه ایجاد شد.

مکانیسم مقاومت بیضه به هیداتیدوزیس بایستی سد خونی بیضه باشد، زیرا وقتی ما بیضه خرگوش ها را به طور مستقیم با شکستن این سد، توسط پروتواسکولکسهای زنده

**References:**

- 1- Col C, Col M, Lafci H. Unusual localization of hydrated disease. *Acta Med Austriaca* 2003; 30(2): 61-4.
- 2- Stavropoulos NE, Stylianidou A, Hastazeis K, Betsios J, Tsimoyiannis EC. Hydatid cyst in an underscending testis. *Br J Urol* 1995; 75(3): 418-19.
- 3- Kumar PV, Jahanshahi S. Hydatid cyst of testis: a case report. *J Urol* 1987; 137 (3): 511-2.
- 4- Strohmaier WL, Bichler KH, Wilbert DM, Seitz HM. Alveolar echinococcosis with involvement of the ureter and testis. *J Urol* 1990; 144:733- 4.
- 5- Verit A, Ozblige H, Yeni E, Unal D, Ozardalil L, Ciftci H, et al. The experimental model of hydatidosis in rabbit testis. *Urol Int* 2004; 72(4): 341-3.
- 6- Ohnishi K. Transportal secondary hepatic alveolar echinococcosis of rats. *J Parasitol* 1984; 70: 987-8.
- 7- King CH. Cestodes. In: Mandell GL, Bennet JE, Dolin R, editors. *Principle and practice of infections disease*. 5<sup>th</sup> ed. New York: Churchill livingstone; 2000; 3: 2956-65.
- 8- Johnson WD, Johnson CW, Lowe FC. Tuberculosis and parasitic disease of genitourinary system. In: Walsh PC, Retik AB, Vaughan ED, Wein AJ, editors. *Campbell's Urology*. 8<sup>th</sup> ed. Philadelphia: WB Saunders; 2002; 1: 786-9.
- 9- Carneiro J, Junqueira LC. *Basic Histology*. 10<sup>th</sup> ed. New York: MC Graw –Hill; 2003: 431-49.
- 10- Cheng CY, Mruk DD. Cell junction dynamics in the testis: sertoli-germ cell Intractions and male contraceptive development. *Physiol Rev* 2002; 82: 825-74.
- 11- Wong CH, Cheng CY. The blood testis barrier: its biology, regulation, and physiological role in spermatogenesis. *Curr top Dev Biol* 2005; 71: 263-96.
- 12- Xia W, Wong CH, Lee NP, Lee WM, Cheng CY. Disruption of sertoli-germ cell adhesion function in seminiferous epithelium of the rat testis can be limited to adherans junctions without affecting the blood-testis barrier integrity. *J Cell physiol* 2005; 205(1): 141-57.
- 13- Wolski KM, Haller E, Cameron DF. Cortactin and phagocytosis in isolated sertoli cell. *J Negat Results Biomed* 2005; 20: 4-11.
- 14- Bryniarski K, Szczepanik M, Ptak M, Ptak W. Modulation of testicular macrophage activity by collagenase. *Folia Histochem cytobiol* 2005; 43(1): 37-41.

## An experimental model of hydatidosis in rabbit testis

**H. Ahmadnia<sup>1</sup>, MR. Kalantari<sup>2</sup>, AA. Yarmohammadi<sup>3</sup>, S. Nekooee<sup>4</sup>, SR. Ghanbarizadeh<sup>5</sup>**

### Abstract

**Background and Aim:** Although no part of human anatomy is invulnerable to hydatid disease, it has been reported to occur in most of vital organs. Hydatid disease of urinary tract is uncommon, accounting for only 2-3 % of all such cases. Testes are extremely rare sites for echinococcosis. There are only three cases of testicular hydatid disease which were reported. In this laboratory animal model, we studied echinococcosis in rabbit testis.

**Materials and Methods:** In this experimental trial study, 14 male Albino rabbits (body weight 2.5-3kg) were randomized into two groups: group A (study group), for testicular injection and group B (control group), for intraperitoneal injection of viable protoscoleces. All rabbits were infected, and then housed them under pathogen-free conditions for 10 weeks (70 days). One rabbit from group A and three from group B died one day after injection, and the other rabbits survived during follow-up period. At 10<sup>th</sup> week they were all anaesthetized and then we studied all testes with ultrasonography. In group A; all testes were excised, and in group B; we removed liver, kidneys and took four biopsies from peritoneum, for histopathology investigation.

**Results:** There was demonstrable hydatid cyst (protoscoleces and germinative layer) in testes of five rabbits from group A, but in one rabbit both testes were normal. In group B, three out of four rabbits developed peritoneal hydatidosis.

**Conclusion:** The mechanism of testicular resistance to echinococcosis could be blood-testis barrier because when we directly infected the testes of rabbits with protoscoleces, hydatid cyst developed.

**Key Words:** Hydatid Disease; Testis; Blood-Testis-Barrier; Rabbit

*Ofogh-e-Danesh. GMUHS Journal. 2009; Vol. 15, No.1*

---

1- **Corresponding Author;** Professor of Urology, Department of Urology, Ghaem Medical Center, Mashhad, Iran.  
Tel: +98-511-8012838 Fax: +98-511-8417404 E-mail: ahmadniah@mums.ac.ir  
2- Assistant Professor of Pathology, Ghaem Medical Center, Mashhad, Iran.  
3- Associate Professor of Urology, Ghaem Medical Center, Mashhad, Iran.  
4- Associate Professor of Radiology, Ghaem Medical Center, Mashhad, Iran.  
5- Resident of Urology, Ghaem Medical Center, Mashhad, Iran.